МИНИСТЕРСТВО ЗДРАВООХРАНЕНИЯ
РОССИЙСКОЙ ФЕДЕРАЦИИ
ФЕДЕРАЛЬНОЕ ГОСУДАРСТВЕННОЕ БЮДЖЕТНОЕ ОБРАЗОВАТЕЛЬНОЕ УЧРЕЖДЕНИЕ
ВЫСШЕГО ОБРАЗОВАНИЯ "СЕВЕРО-ЗАПАДНЫЙ ГОСУДАРСТВЕННЫЙ
МЕДИЦИНСКИЙ УНИВЕРСИТЕТ ИМЕНИ И.И. МЕЧНИКОВА"

На правах рукописи

БУТОВА

Анна Владимировна

ВОЗМОЖНОСТИ МАГНИТНО-РЕЗОНАНСНОЙ ТОМОГРАФИИ ЖЕВАТЕЛЬНЫХ МЫШЦ В ДИАГНОСТИКЕ МЫШЕЧНО-СУСТАВНОЙ ДИСФУНКЦИИ ВИСОЧНО-НИЖНЕЧЕЛЮСТНЫХ СУСТАВОВ

14.01.13 - лучевая диагностика, лучевая терапия

ДИССЕРТАЦИЯ

на соискание ученой степени кандидата медицинских наук

Научный руководитель:

доктор медицинских наук, профессор Ицкович И.Э.

Научный консультант:

доктор медицинских наук, профессор Силин А.В.

Санкт-Петербург

2020

ОГЛАВЛЕНИЕ:

ВВЕДЕНИЕ.....6

ГЛАВА 1. «Клинические и инструментальные методы исследования жевательных мышц при мышечно-суставной дисфункции височно-нижнечелюстных суставов» (обзор литературы)…….....11

1.1 Этиопатогенез мышечно-суставной дисфункции височно-нижнечелюстных суставов.....11

1.2 Методы исследования жевательных мышц…….....14

1.2.1 Клинико-инструментальные методы.....14

1.2.2 Возможности современных методов исследования жевательных мышц…… 16

ГЛАВА 2. МАТЕРИАЛЫ И МЕТОДЫ……...21

2.1 Общая характеристика обследуемых пациентов.....21

2.2 Клиническое обследование пациентов.....22

2.3 Методика магнитно-резонансной томографии жевательных мышц.....25

2.4 Методика ультразвукового исследования собственно жевательных мышц….29

2.5 Методика мультиспиральной компьютерной томографии собственно жевательных мышц.....32

2.6 Методика электромиографического исследования жевательных мышц.....33

2.7 Методика динамического магнитно-резонансного исследования височно-нижнечелюстных суставов и жевательных мышц…….....35

2.8 Статистические методы обработки результатов.....36

ГЛАВА 3. РЕЗУЛЬТАТЫ……....38

3.1 Результаты оценки анамнестического индекса мышечно-суставной дисфункции височно-нижнечелюстных суставов.....38
3.2 Результаты оценки клинического индекса мышечно-суставной дисфункции височно-нижнечелюстных суставов.....42
3.3 Характеристика функционального состояния височно-нижнечелюстных суставов и жевательных мышц 42
3.4 Магнитно-резонансная структура жевательных мышц.....46
3.4.1 Магнитно-резонансная томография латеральных крыловидных мышц при отсутствии признаков мышечно-суставной дисфункции височно-нижнечелюстных суставов.....46
3.4.2 Магнитно-резонансная томография медиальных крыловидных мышц при отсутствии признаков мышечно-суставной дисфункции височно-нижнечелюстных суставов.....53
3.4.3 Магнитно-резонансная томография собственно жевательных мышц при отсутствии признаков мышечно-суставной дисфункции височно-нижнечелюстных суставов…….....56
3.5 Магнитно-резонансная семиотика патологии жевательных мышц при наличии признаков мышечно-суставной дисфункции височно-нижнечелюстных суставов……..59
3.5.1 Общая лучевая характеристика жевательных мышц у пациентов с мышечно-суставной дисфункцией височно-нижнечелюстных суставов.....59
3.5.2 Магнитно-резонансная томография латеральных, медиальных крыловидных мышц и собственно жевательных мышц у пациентов с клиническими признаками мышечно-суставной дисфункции височно-нижнечелюстных суставов…….....61
3.6 Магнитно-резонансная характеристика жевательных мышц в сопоставлении с клиническими симптомами мышечно-суставной дисфункции височно-нижнечелюстных суставов.....70

3.7 Стадийность дегенеративно-дистрофического процесса у пациентов с мышечно-суставной дисфункцией височно-нижнечелюстных суставов….....82
3.8 Сопоставление ультразвуковых и магнитно-резонансных характеристик собственно жевательных мыщц при отсутствии и наличии признаков мышечно-суставной дисфункции височно-нижнечелюстных суставов ….....84
3.9 Сопоставление электромиографических и магнитно-резонансных характеристик жевательных мышц при отсутствии и наличии признаков мышечно-суставной дисфункции височно-нижнечелюстных суставов …….91
3.10 Результаты динамического МРТ наблюдения пациентов с мышечно-суставной дисфункцией височно-нижнечелюстных суставов..... 94
3.10.1. Оценка состояния височно-нижнечелюстных суставов и жевательных мышц до и после лечения.....94
3.10.2 Клинические примеры.....101

ГЛАВА 4. ОБСУЖДЕНИЕ ПОЛУЧЕННЫХ РЕЗУЛЬТАТОВ.....109

ВЫВОДЫ.....120

ПРАКТИЧЕСКИЕ РЕКОМЕНДАЦИИ.....121

СПИСОК ЛИТЕРАТУРЫ.....123

СПИСОК СОКРАЩЕНИЙ

ВИ – взвешенное изображение

ВМ - височная мышца

ВНЧС – височно-нижнечелюстной сустав

ЖМ - жевательные мышцы

ЗЧА - зубочелюстная аномалия

ИП – импульсная последовательность

ЛКМ – латеральная крыловидная мышца

ЛУ – линейное уплотнение

МКМ – медиальная крыловидная мышца

МРТ – магнитно-резонансная томография

МСД – мышечно-суставная дисфункция

СЖМ – собственно жевательная мышца

УЗД – ультразвуковая диагностика

УЗИ – ультразвуковое исследование

ЭМГ – электромиография

PD ВИ – протон взвешенное изображение

T2 GRE ИП – T2 градиент-эхо импульсная последовательность

T2 Fat Sat ИП – T2 с подавлением сигнала от жировой ткани

ВВЕДЕНИЕ

По данным Всемирной организации здравоохранения (2016) мышечно-суставная дисфункция (МСД) встречается у 40% населения среди различных заболеваний височно-нижнечелюстных суставов (ВНЧС). Заболевание характеризуется вариабельной клинической симптоматикой (Майборода Ю.Н., Хорев О.Ю., 2017), более выраженными проявлениями у женщин от 19 до 49 лет (Каменева Л.А., 2015), и крайне негативно отражается на качестве жизни. До сих пор недостаточно изучены патофизиологические механизмы в определении первично миогенного или артрогенного характера данной патологии (Коннов В.В. и соавт., 2015). Исследование роли жевательных мышц в патогенезе МСД ВНЧС имеет большое значение для понимания особенностей течения данного заболевания, что влияет на прогноз и выбор тактики лечения.

Основными методами оценки состояния жевательных мышц в стоматологии являлись пальпация и электромиография (ЭМГ). Поверхностная ЭМГ отражает электрофизиологическую характеристику поверхностно расположенных жевательных мышц (височной и собственно жевательной мышц). Однако данный метод не позволяет оценивать структуру жевательных мышц, а также состояние латеральной и медиальной крыловидных мышц в силу их топографо-анатомических особенностей.

Дентальная объемная томография позволяет оценивать положение, форму, размеры и структурные изменения костных элементов ВНЧС (Чибисова М.А., 2012), однако, параартикулярные мягкие ткани с помощью данного метода обследовать не представляется возможным. Изучение архитектоники как поверхностно, так и глубоко расположенных жевательных мышц на всем протяжении возможно с помощью магнитно-резонансной томографии (МРТ) при получении многоплоскостных изображений с использованием различных импульсных последовательностей, а в корреляции с результатами оценки степени МСД эти данные могут представлять большой интерес. И, если диагностика заболеваний ВНЧС с применением МРТ является "золотым стандартом"

(Васильев А.Ю., 2010) и достаточно изучена, то результаты МРТ исследования жевательных мышц весьма скудны и противоречивы. Изучение строения жевательных мышц не получило до настоящего времени подробного освещения ни в российских, ни в зарубежных исследованиях. До сих пор нет исчерпывающего описания МРТ структуры жевательных мышц без признаков мышечно-суставной дисфункции ВНЧС. Отсутствуют МРТ данные о размерах жевательных мышц в норме и при патологических изменениях. Представления о структурных нарушениях жевательных мышц, являющихся причиной либо осложняющих течение мышечно-суставной дисфункции ВНЧС, также весьма неопределенны.

Цель исследования

Повышение эффективности диагностики мышечно-суставной дисфункции височно-нижнечелюстных суставов с помощью магнитно-резонансной томографии жевательных мышц.

Для достижения цели поставлены следующие задачи:

1. Разработать методику и оптимальный протокол МРТ исследования структуры жевательных мыщц.
2. Уточнить МРТ структуру жевательных мышц при отсутствии клинических признаков мышечно-суставной дисфункции височно-нижнечелюстных суставов.
3. Описать МРТ семиотику патологии жевательных мышц при мышечно-суставной дисфункции височно-нижнечелюстных суставов.
4. Сопоставить результаты МРТ жевательных мышц с клиническими признаками мышечно-суставной дисфункции височно-нижнечелюстных суставов и электромиографическими данными.
5. Оценить роль МРТ в динамическом наблюдении пациентов с мышечно-суставной дисфункцией височно-нижнечелюстных суставов до и после лечения.

Научная новизна исследования

1. Выявлен ранее не описанный третий тип строения латеральной крыловидной мышцы.

2. Предложен способ определения степени морфологических нарушений мышечно-суставного аппарата височно-челюстных суставов (Пат. 2704466МПК А 61 5/00; А 61С 19/04).

3. Выявлена корреляция между МРТ признаками нарушений в жевательных мышцах, клиническими и электромиографическими характеристиками мышечно-суставной дисфункции височно-нижнечелюстных суставов.

4. Впервые описана МРТ семиотика регресса структурных нарушений в жевательных мышцах при успешном лечении мышечно-суставной дисфункции височно-нижнечелюстных суставов.

Практическая значимость работы

1. Стандартный протокол МРТ височно-нижнечелюстных суставов целесообразно дополнить МР томографией жевательных мышц для оценки состояния мышечно-суставного аппарата височно-нижнечелюстных суставов в целом.

2. Разработана методика морфометрии жевательных мышц, предложен способ определения степени морфологических нарушений мышечно-суставного аппарата височно-нижнечелюстных суставов.

3. У пациентов с клиническими симптомами и электромиографическими признаками мышечно-суставной дисфункции височно-нижнечелюстных суставов необходима МРТ для выявления структурных нарушений жевательных мышц.

4. Морфометрические показатели атрофии верхней головки латеральной крыловидной мышцы позволяют прогнозировать менее благоприятное течение заболевания.

Положения, выносимые на защиту:

1. Мышечно-суставная дисфункция височно-нижнечелюстных суставов сопровождается изменениями в жевательных мышцах: линейными участками с гипоинтенсивным сигналом на протон-взвешенных, Т2 градиент-эхо и Т2 с подавлением сигнала от жировой ткани импульсных последовательностях.
2. Степень структурных изменений в жевательных мышцах по данным МРТ коррелирует с клиническими и электромиографическими характеристиками мышечно-суставной дисфункции височно-нижнечелюстных суставов.
3. При эффективном лечении мышечно-суставной дисфункции височно-нижнечелюстных суставов определяется уменьшение числа и толщины линейных гипоинтенсивных участков в жевательных мышцах, что свидетельствует об обратимом характере процесса.

Участие автора в получении результатов

Цель, основные задачи и план диссертационного исследования определены совместно с научным руководителем и научным консультантом на основании многолетней научно-исследовательской работы и клинической практики, разработана анкета для проведения опроса. Автор самостоятельно изучила сведения отечественной и зарубежной литературы по данному вопросу, провела детальный анализ МР томограмм обследуемых лиц без клинических нарушений и пациентов с признаками мышечно-суставной дисфункции височно-нижнечелюстных суставов, сформировала группы для статистической обработки данных, проанализировала и обобщила полученные результаты, осуществила динамический МР контроль.

Апробация и внедрение результатов в практику

Результаты исследования доложены на Международной конференции стоматологов и челюстно-лицевых хирургов «Новые технологии в стоматологии» (СПб, 2012), Европейском радиологическом конгрессе (Вена,

2013). Международном Невском Радиологическом Форуме (СПб, 2013, 2014), на заседании Санкт-Петербургского радиологического общества (2014, 2017), на конференции молодых ученых, посвященной 85-летию кафедры рентгенологии и радиологии Военно-медицинской академии им. С.М. Кирова в (СПб, 2014). По теме диссертации опубликовано 15 печатных работ, из которых 5 статей в журналах, рекомендованных Высшей аттестационной комиссией Министерства образования и науки РФ для публикации основных результатов диссертаций на соискание ученой степени кандидата наук. Получен патент на изобретение (Пат. 2704466МПК А 61 5/00; А 61С 19/04).

Результаты исследования внедрены в практическую деятельность МРТ кабинета рентгеновского отделения клиники им. Э.Э. Эйхвальда СЗГМУ им. И.И. Мечникова, отделения лучевой диагностики медицинского центра АО «Адмиралтейские верфи», МРТ кабинетов «ЦМРТ» и описательного центра ООО «Телерадиомедицина» г. Санкт-Петербурга, ООО МИП «Институт Стоматологии», а также в учебный процесс кафедры лучевой диагностики и лучевой терапии, кафедры стоматологии общей практики "Северо-Западного государственного медицинского университета имени И.И.Мечникова".

Структура и объем диссертации

Диссертация изложена на 132 страницах машинописного текста и состоит из введения, четырех глав, выводов, заключения, практических рекомендаций и списка литературы. Содержит 24 таблиц, 67 рисунков. В библиографическом списке 91 авторская работа: 58 отечественных и 33 зарубежных.

ГЛАВА 1

«Клинические и инструментальные методы исследования жевательных мышц при мышечно-суставной дисфункции височно-нижнечелюстных суставов» (ОБЗОР ЛИТЕРАТУРЫ)

1.1 Этиопатогенез мышечно-суставной дисфункции височно-нижнечелюстных суставов

По мнению большинства авторов мышечно-суставная дисфункция височно-нижнечелюстных суставов относится к одному из наиболее распространенных среди заболеваний ВНЧС (Булычева Е.А., 2007; Иваничев Г.А., 2007; Кузнецова Е.А, 2013; Пузин М.Н., Вязьмин А.Я., 2002; Шаров М.Н. и соавт., 2008; Magnusson T. et al., 2005). В литературе данная патология встречается под многочисленными терминами, из которых наиболее часто встречаются: "миофасциальный болевой дисфункциональный синдром лица" (Laskin D.M., 1969), "окклюзионно-артикуляционный синдром" (Петросов Ю.А., 1981), "синдром болевой дисфункции височно-нижнечелюстного сустава" (Егоров П.М., Карапетян И.С., 1986).

По результатам отечественных и зарубежных авторов у стоматологических пациентов в 32-85% случаев наблюдается синдром болевой дисфункции ВНЧС (Лебеденко И.Ю. и соавт., 2008). При этом наиболее часто обращаются за помощью и демонстрируют яркую клиническую картину женщины от 19 до 49 лет (Каменева Л.А., 2015).

В основе механизма развития мышечно-суставной дисфункции ВНЧС лежит нарушение внутрисуставных взаимоотношений вследствие дискоординации работы жевательных мышц. В результате изменяется топография головки мыщелкового отростка нижней челюсти и суставного диска относительно суставного бугорка и суставной ямки (Булычева Е.А., 2007; Скрыль А.В., Брагин А.Е., 2008; Сотникова М.В., 2009; Уманская Ю.Н., 2013). Трудности в диагностике данного заболевания обусловлены вариабельностью клинической

симптоматики, а также возможными неспецифическими проявлениями, что подтверждается данными ряда исследователей (Ивасенко П.И. и соавт., 2007; Лепилин А.В. и соавт., 2011; Коннов В.В. и соавт., 2015; Хватова В.А., 2005). К наиболее типичным проявлениям авторы относят: уменьшение амплитуды движения, девиацию нижней челюсти, временные блокирования сустава во время движения, боль (чаще одностороннюю) в околоушно-жевательной, щечной, височной, лобной областях с возможной иррадиацией, хруст, щелчки, напряжение и утомляемость жевательной мускулатуры, асимметрию лица. По мнению А.В. Лепилина (2010), В.А. Хватовой (2005) могут наблюдаться и такие неспецифические симптомы, как боль и шум в ушах, головная боль, понижение слуха, чувство жжения языка, металлический привкус во рту, повышенная чувствительность зубов. Возможно отсутствие болевого синдрома при дисфункции ВНЧС (Хватова В.А., 2005).

Первичные нарушения в ВНЧС могут сочетаться с дисфункцией жевательных мышц и, в свою очередь, первично мышечная патология сопровождается нарушениями со стороны ВНЧС (Гончаренко А.Д., 2004; Золотарева Ю.Б. и соавт., 2003). В связи с чем, по мнению В.В. Коннова и соавт. (2015), возникает сложность в определении первично артрогенного или миогенного характера данной патологии.

Существуют две основные теории возникновения дисфункции ВНЧС. Одна из них - это окклюзионный дисбаланс. По мнению Ю.А. Петросова (1981) окклюзионные нарушения приводят к спазму жевательных мышц с последующей дискоординацией мышечных сокращений и развитию асимметрии мышечной активности, чтобы избежать окклюзионные препятствия. Соответственно, происходит изменение топографии головок ВНЧС в полости суставов и движения нижней челюсти (Карлов В.А., 1991; Онопа Е.Н. и соавт., 2004). Однако, наличие группы больных, имеющих функциональные расстройства при нормальной окклюзии подтверждает, что причиной заболевания могут быть не только окклюзионные нарушения (Петросов Ю.А., 1981; Хватова В.А., 2005).

Большое значение уделяют проблеме влияния психоэмоционального статуса пациента на развитие дисфункции ВНЧС вследствие мышечного дисбаланса (Булычева Е.А. 2006, 2007; Онопа Е.Н. и соавт., 2004; Пузин М.Н., Вязьмин А.Я., 2002; Marbach J.J. et al., 2003; Kast R.E., 2005). По утверждению L.L. Schwartz (1955) мышечный спазм, являющийся признаком и симптомом дисфункции ВНЧС, может быть результатом травмы, мышечного утомления, сверхнапряжения и сверхсокращения. При постоянном воздействии данных факторов происходит переход функциональных нарушений в органические изменения в зубочелюстной системе, ВНЧС и мышцах. Патофизиологическая теория дисфункционального болевого синдрома ВНЧС имеет преимущества, так как объясняет начальные признаки и симптомы (Адоньева А.В. и соавт., 2011).

Теорию сочетанного воздействия центральных и местных факторов в зависимости от адаптационных механизмов организма поддерживают большинство авторов, в том числе Р.Р. Семенов и соавт. (2013); Ю.Н. Уманская (2013). В некоторых исследованиях приводятся результаты влияния системных факторов как основных, например, таких как дисплазия соединительной ткани, системные коллагенозы (Куприянов И.А., 2006; Михеев А.П., 2007; Уманская Ю.Н., 2013).

По существу, и теория окклюзионного дисбаланса, и патофизиологическая теория признают, что боль при дисфункции ВНЧС носит миогенный характер. Основным патогенетическим фактором является дискоординация жевательных мышц, с последующим развитием стабильного локального гипертонуса. При длительных подобных изменениях в мышце возникают вторичные расстройства: сосудистые, воспалительные, обменные и т.д. (Адоньева А.В. и соавт., 2011; Вейн А.М., 2001). Г.А. Иваничев (1990) предложил термин "болезненное мышечное уплотнение" для обозначения локальных участков повышения мышечного тонуса.

D.G. Simons (1975) проанализировал все опубликованные в XX в. сообщения об исследовании уплотненных тяжей в мышцах. Единичные результаты подтвердили наличие фиброзных изменений в биоптатах в случае продолжительного и тяжелого патологического процесса. При проведении

специфического лечения происходил быстрый регресс пальпируемого уплотненного тяжа, что свидетельствовало против гипотезы фиброза.

Вопросы патофизиологической природы пальпируемых уплотненных участков до сих пор остаются спорными (Simons D.G., 1975, 2008; Reynolds M.D., 1981). По результатам исследований D.G. Simons, J.G. Travell (2005) некоторые уплотненные тяжи не сопровождались болезненными проявлениями, и были обнаружены в клинически интактных мышцах. Недостаточно изучено в течение какого времени и под влиянием каких факторов развиваются необратимые фиброзные изменения в мышце (Simons D.G., 1975, 2008).

Таким образом, на сегодняшний день, уплотненный пучок остается одним из наименее изученных феноменов, ассоциируемых с мышечной болью (Simons D.G., Travell J.G., 2005) .

1.2 Методы исследования жевательных мышц

1.2.1 Клинико-инструментальные методы

К основным методам изучения жевательного аппарата, применяемым врачом стоматологом, относили: электромиографию, функциональные жевательные пробы, гнатодинамометрию, миотонометрию, мастикациографию (Белошенков В.В. и соавт., 2005).

И.С. Рубинов еще в 1946 г. предложил клинико-физиологический метод исследования эффективности жевательного аппарата во время его функционирования - мастикациографию (Каменева Л.А., 2015).

И.В. Токаревич и соавт. (2015) в своей публикации отметили применение миотонометра для определения тонуса мышц в покое и при сокращении по их плотности. Исследователи сообщили о применении тестов для определения жевательной эффективности.

Е.Н. Жулев, И.В. Вельмакина (2015) представили данные о неинвазивном и безвредном методе инфракрасной термометрии жевательных мышц, который они рекомендуют в качестве экспресс-метода ранней диагностики мышечной патологии при заболеваниях ВНЧС.

По мнению И.Ю. Лебеденко и соавт. (2008) классическим методом исследования является пальпация жевательной мускулатуры. Пальпацию жевательной и височной мышц (ВМ) осуществляют со стороны кожных покровов; латеральной (ЛКМ) и медиальной крыловидной (МКМ) мышц – со стороны полости рта. Выявленные при этом напряжение и боль указывают на наличие мышечного гипертонуса (Ивасенко П.И. и соавт., 2007; Петросов Ю.А., 2007; Хватова В.А., 2005).

Для диагностики уплотненных тяжей в мышцах D.G. Simons, J.G Travell (2005) выделили проникающую (глубокую) пальпацию. Наиболее эффективной исследователи полагают щипковую пальпацию (Иваничев Г.А., 2007; Koenig W.C., 1977; Simons D.G., Travell J.G., 2005). При пальпаторном исследовании жевательных мышц М.И. Сойхер и соавт. (2011) использовали трехбалльную шкалу для оценки напряжения и боли при пальпации мышц.

По мнению И.Ю. Лебеденко и соавт. (2008), В.В. Коннов и соавт. (2015) при пальпаторном исследовании ЛКМ могут возникать ложноположительные результаты в связи с особенностями топографии крылонебной ямки и возможным ее высоким расположением. По этой причине при невозможности провести пальпацию или при сомнительной оценке ее результатов применяют технику изометрического исследования (изометрические тесты) (Лебеденко И.Ю. и соавт., 2008).

Таким образом, крыловидные мышцы труднодоступны для диагностики в силу их топографо-анатомических особенностей, и объективно оценить их состояние с помощью клинических методов затруднительно.

1.2.2 Возможности современных методов исследования жевательных мышц

Ультразвуковой метод. По результатам ультразвукового исследования (УЗИ) Л.Г. Турбиной и соавт. (2005) у больных с миофасциальным болевым синдромом в структуре жевательных мышц (ЖМ) выявлены изменения, имеющие локальный или диффузный характер, в сочетании с признаками гипо- или гипертрофии мышц. По данным авторов артроз ВНЧС был выявлен на стороне гипотрофии ЖМ. Локальные эхоструктурные изменения лоцировались в ЖМ в области пальпируемых уплотненных тяжей.

В.А. Широков (2017) в своем исследовании подтверждает, что визуализировать уплотненные тяжи при миофасциальном болевом синдроме возможно методом УЗИ в В-режиме линейным датчиком. Пальпируемые тяжи лоцируются в виде точечных и линейных гиперэхогенных включений в структуре ЖМ. По его мнению, их эхогенность нарастает по мере увеличения степени фиброзирования.

Малое количество литературных данных об эхографическом исследовании ЖМ свидетельствует о недостаточной изученности данного вопроса. Отсутствуют данные об эхоструктуре, размерах ЖМ в норме, а также при различной интенсивности МСД ВНЧС.

Электромиография. Согласно общепринятому мнению, биоэлектрическая активность жевательной мускулатуры является важным параметром функционального состояния зубочелюстной системы в целом. Характеристика функционального состояния ЖМ при синдроме болевой дисфункции ВНЧС важна для определения причины заболевания и выбора тактики лечения (Куроедова В.Д., 1981; Сидоренко А.Н. и соавт., 2013; Каменева Л.А, 2015; Гелетин П.Н. и соавт., 2016).

По мнению большинства авторов, в том числе Т.А. Гайдаровой (2004); В.П. Потапова (2008) электромиография (ЭМГ) является объективным методом диагностики дисфункции ВНЧС, который позволяет выявить дискоординацию нейромышечного комплекса всего жевательного аппарата.

Для измерения биоэлектрической активности жевательных мышц с помощью функциональных проб применяют поверхностные и игольчатые электроды (Каменева Л.А, 2015; Landulpho et al., 2004). Широкое применение получил метод поверхностной ЭМГ. Изменение биоэлектрической активности жевательных мышц свидетельствует о наличии дисфункции ВНЧС и подтверждено исследованиями ряда авторов (Лепилин А.В. и соавт., 2011; Сотникова М.В., 2009; Уманская Ю.Н., 2013; Manfredini D.et al., 2011; Castroflorio T., 2005, 2008; De Fel cio CM et al., 2009).

В своих публикациях G.M. Murray et al. (2004) с помощью ЭМГ демонстрирует наличие прогрессивных изменений активности нижней головки ЛКМ при горизонтальном перемещении нижней челюсти из стороны в сторону, что указывают на ее важную роль в генерации боковых и протрузионных движений нижней челюсти, а также в парафункциональных беспорядочных движениях нижней челюсти. В то же время влияние ЛКМ на развитие МСД ВНЧС, по их мнению, остается весьма противоречивым (Murray G.M.et al., 2001, 2004).

По результатам исследований многих авторов функциональное состояние ЖМ можно оценить с помощью ЭМГ (Малевич О.Е. и соавт., 1992; Сидоренко А.Н. и соавт., 2013; Хватова В.А., 2007; Alajbeg I.,2003). По мнению В.А. Широкова (2017) электрофизиологическое исследование демонстрирует неоднозначные результаты.

Магнитно-резонансная томография. МРТ принято считать "золотым стандартом" диагностики мягкотканных структур ВНЧС (Долгалев А.А. и соавт., 2008; Терновой С.К. и соавт., 2010). Отсутствие изменений рентгенологической картины ВНЧС при наличии клинической симптоматики подтверждает необходимость применения данного метода диагностики, который является высокоинформативным и позволяет получить послойные изображения в любых плоскостях.

В своей публикации М.В. Каламанова (2005) отмечает роль МРТ в оценке возрастных изменений мышечных структур челюстного отдела для представления

о морфофункциональном состоянии зубочелюстного аппарата в целом. МРТ позволяет дать общую характеристику жевательной мускулатуры, выявить места прикрепления жевательных мышц, направление их волокон, угол отхождения. По мнению автора, данный метод является более информативным при исследовании состояния костно-мышечных структур лица у детей до 1 года.

По данным X.Tomas et al. (2006) на МР томограммах выявлены патологические изменения в ЛКМ. M.E. Farrugia et al. (2007) дифференцируют фиброзные изменения и жировые составляющие в структуре мышц при применении импульсной последовательности (ИП) с жироподавлением (T2 Fat Sat), которые по их данным имеют высокий сигнал на Т2 ВИ. По данным Я.Л. Манаковой и соавт. (2010) в структуре ЛКМ (в наибольшей степени верхнего пучка) у пациентов с клиническими признаками МСД ВНЧС выявлены фиброзные изменения в виде линейных участков пониженного сигнала на Т1, Т2 градиент-эхо (GRE) и протон-взвешенных изображениях (PD ВИ).

По мнению S.G. Finden et al. (2007) на ранних этапах смещения диска возможен отек верхней головки ЛКМ, связанный с длительным сокращением, что может привести к изменению интенсивности сигнала на МР изображениях. Позднее в хроническую стадию смещения диска с помощью МРТ возможна визуализация жирового компонента и атрофии верхней головки ЛКМ. По результатам исследования значительные отличия по интенсивности сигнала авторы отмечали на Т1, Т2 ВИ между верхней и нижней головками ЛКМ при переднем вправляемом и невправляемом смещении диска.

X.Yang et al. (2002) исследовали патологические изменения ЛКМ при переднем невправляемом смещении диска и по данным МРТ обнаружили гипертрофию, атрофию и контрактуру в верхней и/или нижней головках ЛКМ. Патологические изменения в ЛКМ коррелировали с основными клиническими симптомами мышечно-суставной дисфункции при переднем невправляемом смещении диска, такими как боль при движении нижней челюсти, болезненность при пальпации ЛКМ, ВНЧС, ограничение открывания рта. Патологию в ЛКМ

авторы выявляли значительно реже в суставах с ограничением движения головки мыщелка, чем при гипермобильности и нормальном объеме движения.

А.А. Долгалев (2007) полагает, что при проведении МРТ возможно выявить гипертонус ЛКМ на фронтальных томограммах. По мнению А.А. Долгалева, Е.А. Брагина (2008) незначительная асимметрия сечения МКМ и ЖМ наблюдалась в 76% случаев. Резко выраженная асимметрия сечения мышц отмечена у 96% пациентов с мышечно-суставной дисфункцией ВНЧС.

В публикациях G. Dergin et al. (2012); M. Imanimoghaddam (2013) анализ кососагиттальных МР-томограмм в положении закрытого и открытого рта не выявил статистически значимой корреляции между типом прикрепления ЛКМ и наличием или отсутствием смещения диска, дегенеративными изменениями диска и суставной поверхности головки мыщелка, подвижностью суставной головки.

Taskaya-Yilmaz et al. (2005) изучали взаимосвязь между внутренними нарушениями в ВНЧС и типом прикрепления ЛКМ (выявили два типа). При этом смещение диска наблюдали при обоих типах прикрепления верхней головки ЛКМ. Мышечную атрофию и дегенеративные изменения выявили в большей степени при переднем невправляемом смещении диска, чем при нормальном положении или переднем вправляемом смещении диска. Показали, что активность верхней головки ЛКМ снижается в большей степени при постоянной дислокации диска без вправления.

А.В. Силин, Е.А. Ярнова (2007) по данным МРТ описали два типа строения ЛКМ. В структуре верхней и нижней головок ЛКМ визуализировали изменения, которые интерпретировали как фиброзную и жировую дегенерацию, характеризующуюся пониженной и повышенной интенсивностью МР сигнала на PD и T2 GRE ИП, соответственно.

Жировые и фиброзные структурные изменения в ЛКМ отличались сигнальными МР характеристиками по результатам Я.Л. Манаковой и соавт. (2010) и M.E. Farrugia et al. (2007), что свидетельствует о противоречивости данных, недостаточной изученности возможностей МРТ в выявлении морфологических нарушений жевательных мышц у пациентов с мышечно-

суставной дисфункцией ВНЧС. Роль ЛКМ в развитии мышечно-суставной дисфункции ВНЧС остается весьма неопределенной.

Таким образом, труднодоступность жевательных мышц при клиническом исследовании, неоднозначность электромиографических и недостаточное количество эхографических данных, а также наличие клинической симптоматики при отсутствии нарушений в височно-нижнечелюстных суставах, подтверждают необходимость дальнейшего изучения строения жевательных мышц у пациентов с мышечно-суставной дисфункцией для оценки мышечно-суставного аппарата височно-нижнечелюстных суставов в целом.

Обзор современной литературы свидетельствует о том, что исследование, направленное на изучение возможностей МРТ в диагностике патологии жевательных мышц у пациентов с мышечно-суставной дисфункцией ВНЧС является весьма актуальным.

ГЛАВА 2
МАТЕРИАЛЫ И МЕТОДЫ

2.1 Общая характеристика обследуемых пациентов

С целью изучения вариантов строения, особенностей архитектоники поверхностно и глубоко расположенных жевательных мышц и выявления зависимости между морфологическими нарушениями в мышцах и клиническими проявлениями МСД ВНЧС выполнили МРТ у 96 пациентов (192 ВНЧС и 576 жевательных мышц).

Исследование начали с изучения 18 человек (19%) без признаков МСД ВНЧС, зубочелюстных аномалий (ЗЧА) и морфологических нарушений в ВНЧС (группа 1). 78 пациентов (81%) с клиническими проявлениями МСД ВНЧС составили группу 2. Распределение пациентов в зависимости от возраста и пола представлено в таблице 1.

Таблица 1

Характеристики группы 1 и группы 2 по возрасту и полу (n=96)

Показатели	Возраст (M±m)	Пол	
		Мужчины	Женщины
Группа 1 (n=18)	26,9 ± 1,3	8 (44,4%)	10 (55,6%)
Группа 2 (n=78)	28,2 ± 0,9	10 (12,8%)	68 (87,2%)

В группе 1 и группе 2 преобладали женщины (55,6 % и 87,2 %, соответственно). Возраст пациентов варьировал: в группе 1 от 19 до 38 лет (26,9 ± 1,3), в группе 2 от 18 до 55 лет (28,2 ± 0,9). Исследуемые группы 1 и группа 2 сопоставимым по возрасту (p=0,4; t=0,84) и полу (p=0,31; χ^2 =1,04).

Продолжительность заболевания пациентов с МСД ВНЧС составляла от 2 мес. до 15 лет. Распределение пациентов по группам в зависимости от длительности заболевания представлено в таблице 2.

Таблица 2

Распределение пациентов в зависимости от длительности клинических проявлений мышечно-суставной дисфункции височно-нижнечелюстных суставов (МСД ВНЧС) (n=57)

	Длительность заболевания МСД ВНЧС							
	до 1 г.		1 - 3 г		3 - 5 л		более 5 л.	
Число пациентов	число	%	число	%	число	%	число	%
мужчины	-		4	40	2	20	1	10
женщины	21	31	12	17,6	7	10,3	10	14,7

Женщины в 31% случаев имели клинические нарушения продолжительностью менее 1 года, в 14,7 % наблюдали симптомы более 5 лет. Длительность заболевания в течение 1-3 лет отмечали 40% обследуемых мужчин, лишь у 10% симптомы сохранялись более 5 лет. Достоверные данные о продолжительности заболевания 21 пациента (18 женщин и трех мужчин) не получены.

2.2 Клиническое обследование пациентов

Все пациенты обследованы на кафедре стоматологии общей практики СЗГМУ им. И.И. Мечникова. Клиническое обследование включало: сбор анамнестических данных, внешний осмотр, пальпацию и аускультацию ВНЧС, измерение амплитуды и траектории движения нижней челюсти с определением степени девиации, пальпацию ЖМ (височной мышцы, латеральной крыловидной

и собственно жевательной мыщц), оценку характера смыкания зубных рядов. В нашем исследовании m. masseter обозначили как собственно жевательная мышца (СЖМ), что не имеет литературного подтверждения, наряду с существованием обобщающего термина «жевательная мышца».

Сбор анамнестических данных в виде заполнения анамнестической анкеты и вычисления анамнестического индекса дисфункции позволили определить время возникновения патологических симптомов, интенсивность нарушений, факторы, предрасполагающие к развитию МСД ВНЧС. В анкете регистрировали данные о наличии шумов или щелчков при различных движениях нижней челюсти, усталости и утомляемости в ВНЧС при жевании, затруднении при широком открывании рта, ощущении временной невозможности движения нижней челюсти (блокировании в суставе), боли в суставе при движениях нижней челюсти, боли в височной области, продолжительности каких-либо из вышеперечисленных симптомов.

Анамнестический индекс (АИ), полученный путем регистрации данных субъективного состояния пациента, имеет следующие возможные градации: АИ 0, АИ 1, АИ 2 (Helkimo M., 1974). Такие симптомы, как зубная боль, боль в области шеи, головная боль не оказывали влияния на значение индекса и учтены не были.

При внешнем осмотре нижнего отдела лица при смыкании челюстей в положении центральной окклюзии, при физиологическом покое нижней челюсти и максимальном открывании рта возможно определить смещение нижней челюсти в вертикальном, трансверсальном и сагиттальном направлениях, выявить асимметрию лица.

Пальпацию ВНЧС проводили кпереди от козелка уха или через переднюю стенку наружного слухового прохода при смыкании челюстей в положении центральной окклюзии и во время движения нижней челюсти, определяли выраженность и момент возникновения суставного шума (Хватова В.А., 2011).

При максимальном открывании рта измеряли расстояние между режущими краями верхних и нижних резцов, которое в норме составляет от 40

до 50 мм. В процессе исследования отмечали следующие степени ограничения открывания рта: 1 (легкая ст.) - 30-40 мм, 2 (умеренная ст.) - 20-30 мм, 3 (выраженная ст.) - менее 20 мм. Амплитуда передних и боковых движений нижней челюсти в норме составляет 9-10 мм. Ограничение объема движения в суставе до 6-8 мм относили к 1 степени, до 3-6 мм - ко 2 степени, до 3 мм - к 3 степени.

Для изучения траектории движения нижней челюсти при открывании рта срединную линию между верхними резцами отмечали на нижних резцах и наблюдали ее перемещение. В норме это перемещение должно быть по прямой линии без боковых отклонений. Зигзагообразное смещение нижней челюсти происходит с отклонением движения в ту сторону, где имеется ограничение подвижности сустава. Отклонение резцовой точки с возвратом в медиальную плоскость при открывании рта обозначается как девиация. В нашем исследовании девиацию 1 ст. определяли при смещении нижней челюсти от срединной линии до 10 мм, 2 ст. - при отклонении нижней челюсти более 10 мм от срединной линии.

При пальпации ЖМ выявляли боль, уплотнения, асимметрию активности мышц при сжатии челюстей в положении центральной окклюзии. При пальпации отмечали: болевые ощущения 1 ст. - слабые, 2 ст. - умеренные и 3 ст. - выраженные болевые ощущения, вызывающие у пациента желание отстраниться от исследования.

Оценку прикуса и окклюзионных контактов зубных рядов производили в полости рта и на моделях челюстей. Для диагностики дисфункции ВНЧС и определения степени ее выраженности применяли клинический индекс дисфункции (Helkimo M.,1974) с оценкой симптомов дисфункции в баллах. В результате обследования подсчитывали сумму баллов, определяемую при выявлении каких-либо из клинических симптомов, которая могла составлять от 0 до 25 баллов, и была пропорциональна выраженности симптомов дисфункции. 0 баллов – нет симптомов дисфункции (Ди 0); 1-4 балла – дисфункция легкой

степени (Ди 1); 5-9 баллов – дисфункция средней степени тяжести (Ди 2); 10-25 баллов – дисфункция тяжелой степени (Ди 3).

2.3 Методика магнитно-резонансной томографии жевательных мышц

МРТ ВНЧС и жевательных мышц: ЛКМ, МКМ и СЖМ проводили на томографе Signa Infinity (General Electric, USA) с индукцией магнитного поля 1,5 Тл с двух сторон в два этапа: в положении закрытого и открытого рта у 96 пациентов (18 человек группы 1 и 78 пациентов группы 2), а также у 10 пациентов для динамического контроля.

В ходе пилотного исследования разработали следующую методику. Исследование проводили с применением поверхностной катушки, с уменьшением поля обзора до 14 см. Для получения изображений ЖМ поверхностную катушку фиксировали на 2 см кпереди от наружного слухового прохода. В процессе исследования получили серию последовательных МРТ изображений в косокорональной и кососагиттальной плоскостях с применением PD ВИ, T2 GRE.

Выделили следующие этапы при составлении алгоритма получения МРТ изображений.

1. По аксиальному изображению (localize) проводили позиционирование срезов в кососагиттальной и косокорональной плоскостях, ориентируясь на головку мыщелкового отростка нижней челюсти: перпендикулярно и параллельно оси головки суставного отростка, соответственно.

2. Для получения изображений ВНЧС и жевательных мышц (ЛКМ, МКМ, СЖМ) в кососагиттальной и косокорональной плоскостях применяли следующие параметры сканирования:

PD ВИ: TE - 14.0; TR - 1200.0; FOV-14 sm; Slice thick - 2.0 mm; Spacing -0; Matrix-256x256; Nex - 2.0; Scan time - 1.33

T2 GRE: TE - 15.0; TR - 325.0; FOV-14 sm; Slice thick - 2.0 mm; Spacing -0; Matrix - 256x256; Nex -3.0; Scan time - 3.07

3. Для визуализации ЛКМ, МКМ и СЖМ на всем протяжении позиционирование косокорональных срезов проводили по полученным в кососагиттальной плоскости МРТ изображениям. Серии срезов в косокорональной плоскости ориентировали кпереди от суставного отростка нижней челюсти вдоль его оси до задней стенки орбиты.

4. При проведении функциональной пробы с открыванием рта для получения PD ВИ в кососагиттальной плоскости применяли аналогичное описанным в п.1 и п.2 позиционирование срезов и параметры сканирования.

5. По срезу СЖМ в косокорональной плоскости, на котором получен ее максимальный поперечный размер, проводили позиционирование кососагиттальных срезов с применением T2 GRE ИП от наружной поверхности СЖМ до внутренних отделов МКМ.

Получение PD ВИ является базовым, наиболее достоверно отображает фиброволокнистые структуры, позволяет оценить конфигурацию, направление хода волокон, размеры, структуру мышцы, выявить патологические включения в виде гипо- или гиперинтенсивных участков по ходу волокон, исключить нарушение целостности перимускулярной фасции.

T2 GRE ИП использовали для визуализации более мелких деталей, отчетливой дифференциации незначительных морфологических нарушений в жевательных мышцах.

T2 Fat Sat ИП применяли в качестве дополнительной программы для уточнения характера патологических изменений, подтверждения жировых включений по ходу мышечных волокон, исключения внутримышечного отека. Применяли следующие параметры: TE - 102.0; TR - 4000.0; FOV-24 sm; Slice thick - 2.0 mm; Spacing -0; Matrix-320x320; Nex -3.0; Scan time - 2.08

После получения МРТ изображений изучили следующие параметры.

1. Конфигурацию, направление хода мышечных волокон ЛКМ, МКМ, СЖМ.

2. Размеры жевательных мышц: вертикальный размер верхней и нижней головок ЛКМ, поперечный размер нижней головки ЛКМ, МКМ и СЖМ. Провели оценку симметричности мышц.

3. МР характеристику структуры жевательных мышц, патологические включения по ходу волокон верхней и нижней головок ЛКМ, МКМ, СЖМ.

4. Особенности прикрепления верхней головки ЛКМ к комплексу диск-мыщелок и тип строения ЛКМ.

5. При наличии внутримышечных патологических включений (МР признаков морфологических нарушений) в ЛКМ, МКМ и СЖМ оценили их локализацию, число, распространенность и интенсивность (в верхней и нижней головках ЛКМ дополнительно измерили длину и толщину патологических включений).

При проведении морфометрического анализа применили следующую методику измерения верхней и нижней головок ЛКМ, МКМ и СЖМ. Вертикальный и поперечный размер нижней головки ЛКМ, вертикальный размер верхней головки ЛКМ определяли по срединным корональным МР томограммам (Рисунок 1).

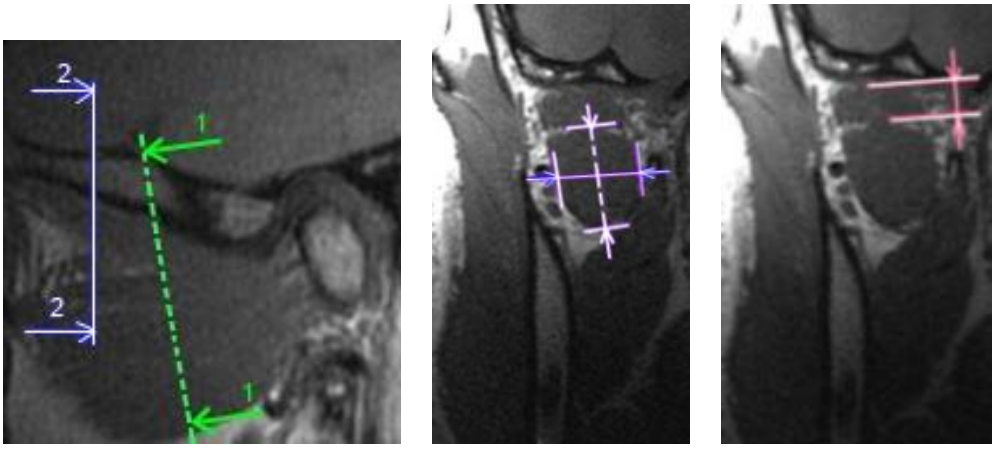

а б в

Рис.1 а, б, в. МР томограммы верхней и нижней головок латеральной крыловидной мышцы (ЛКМ). Морфометрия.

а. Сагиттальная МР томограмма (PD ВИ). Разметка коронального сечения верхней и нижней головок ЛКМ.

б. Корональная МР томограмма (PD ВИ). Вертикальный и поперечный размеры нижней головки ЛКМ.

в. Корональная МР томограмма (PD ВИ). Вертикальный размер верхней головки ЛКМ.

Максимальный поперечный размер МКМ измеряли перпендикулярно длиннику мышцы по корональным МР томограммам (Рисунок 2).

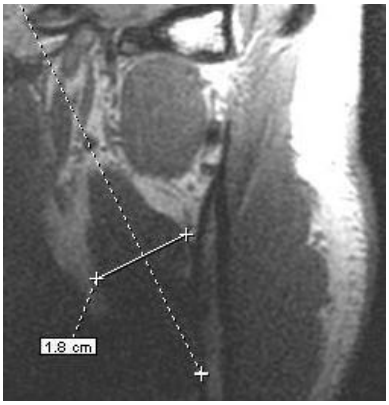

Рис.2. Корональная МР томограмма (PD ВИ). Морфометрия медиальной крыловидной мышцы.

Максимальный поперечный размер СЖМ измеряли перпендикулярно мыщелковому отростку нижней челюсти по корональным МР томограммам (Рисунок 3).

Рис.3. Корональная МР томограмма (PD ВИ). Морфометрия собственно жевательной мышцы.

2.4 Методика ультразвукового исследования собственно жевательных мышц

УЗИ собственно жевательных мышц проводили с помощью ультразвуковых сканеров: LOGIQ – 9 и LOGIQ – E9 (General Electric, USA), линейным датчиком 11-15 МГц. Обследовали 10 человек из группы 1 и 10 пациентов из группы 2. Провели сканирование СЖМ (n=40) после предварительно проведенной МР томографии с последующим сопоставлением полученных МР и УЗ данных.

Протокол исследования: положение пациента "лежа на спине", с поворотом головы в сторону противоположную зоне исследования, челюсти в положении центральной окклюзии. Положение датчика: вдоль и перпендикулярно ветви нижней челюсти для получения продольной и поперечной эхограмм мышцы (Рисунки 4,5).

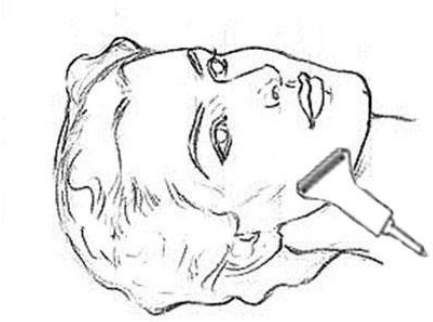

Рис.4. Схема: положение датчика для получения продольного изображения собственно жевательной мышцы

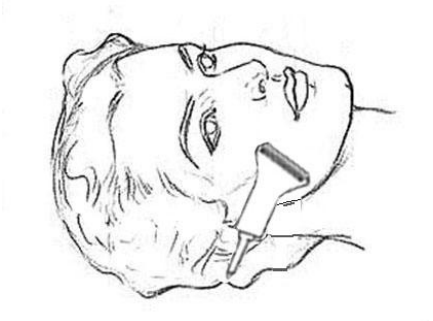

Рис.5. Схема: положение датчика для получения поперечного изображения собственно жевательной мышцы

Для получения изображений мышцы на всем протяжении сканирование проводили вдоль ветви нижней челюсти, меняя положение датчика. Толщину мышцы измеряли на максимальном по площади поперечном срезе мышцы (Рисунок 6).

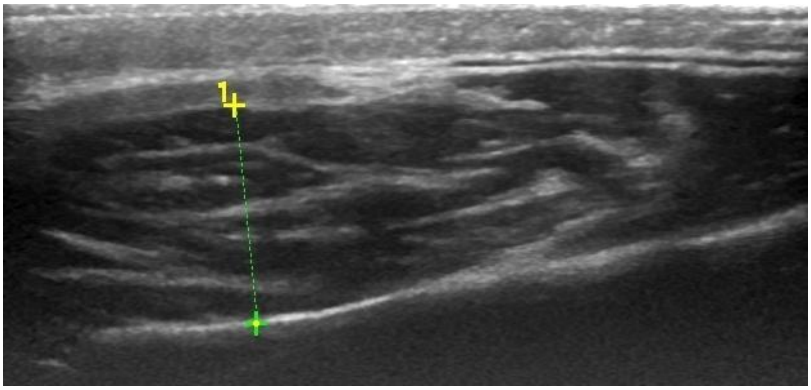

Рис.6. Эхограмма собственно жевательной мышцы

1 - Измерение толщины собственно жевательной мышцы.

На эхограммах СЖМ в норме визуализировали как гипоэхогенную структуру с наличием тонких гиперэхогенных линейных включений (УЗ-признаки, характерные для соединительнотканных прослоек). При структурном анализе мышцы оценивали количество и толщину гиперэхогенных включений - тяжей (Рисунок 7).

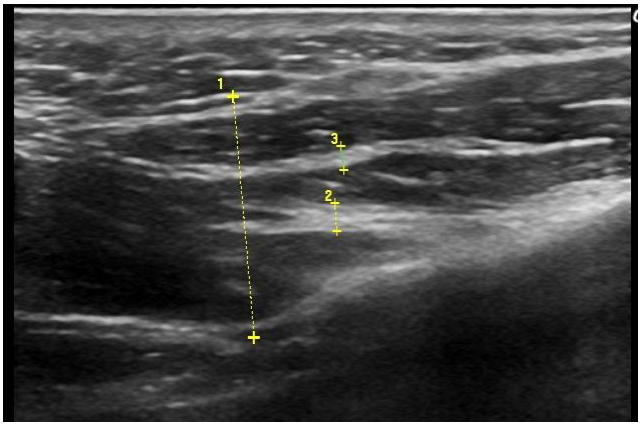

Рис.7. Эхограмма собственно жевательной мышцы.

1 - Измерение толщины собственно жевательной мышцы.

2, 3 - Измерение толщины внутримышечных гиперэхогенных тяжей.

Помимо УЗ сканирования в "В" режиме 6 пациентам (троим основной и троим контрольной групп) выполнили УЗ эластографию на УЗ сканере LOGIQ – E9 (GE). Применяли компрессионный метод с ручной вибрацией.

В основе метода лежит определение степени эластичности тканей при дозированном давлении. Под эластичностью (упругостью) биологической ткани понимается свойство обратимой деформации. Эластические свойства ткани определяются в первую очередь ее структурной организацией и меняются при патологических процессах (Зубарев А.Р. и соавт., 2010). Эластограмма представляет собой цветную карту, которую накладывают на УЗ изображение. Давление осуществляется датчиком. При исследовании с помощью данного аппарата более плотные участки отображаются на мониторе синим, более эластичные - зеленым цветом (Рисунок 8). Данный метод впервые нами применен для оценки структурных изменений СЖМ.

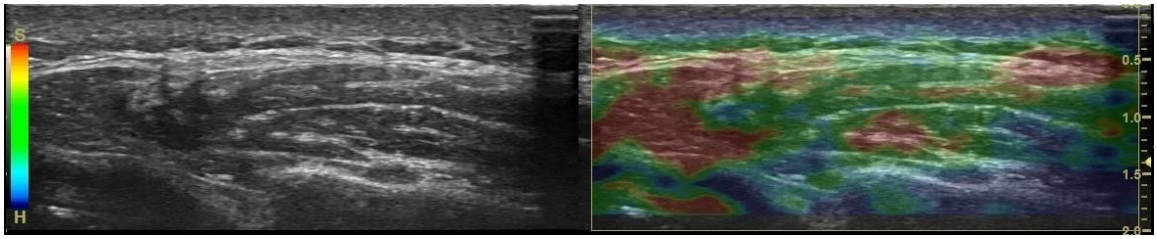

а б

Рис. 8 а, б. Ультразвуковые эластограммы собственно жевательной мышцы.

а - «В» режим, б - цветовое изображение различной степени эластичности мышечной ткани (цветовое картирование).

С помощью данного метода возможно построение графиков, отображающих отношение эластичности (относительной плотности) уплотненного и неизмененного участка мышечной ткани (Рисунок 9). Эта оценка не является абсолютной, необходимо учитывать субъективные данные (в частности, силу давления датчиком на мышцу во время исследования).

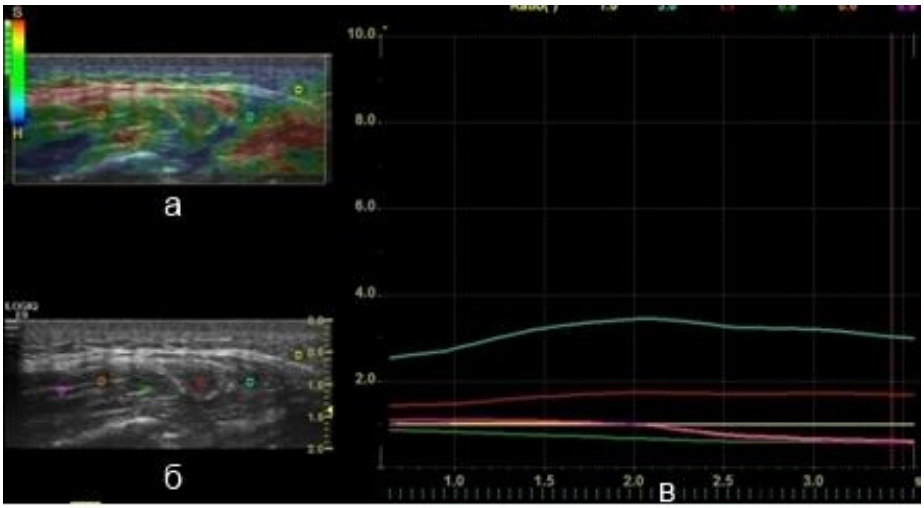

Рис.9 а, б, в. Ультразвуковые эластограммы собственно жевательной мышцы.

а - цветовое картирование, б - «В» режим, в - графическое изображение эластичности (относительной плотности) различных участков мышечной ткани.

2.5 Методика мультиспиральной компьютерной томографии собственно жевательных мышц

Мультиспиральную компьютерную томографию (МСКТ) выполнили у трех пациентов на томографе (Toshiba Aquillon 64, Japan) с целью уточнения характера морфологических нарушений СЖМ, выявленных по данным МРТ. Небольшая группа обследуемых пациентов обусловлена наличием лучевой нагрузки и ограничениями данного метода при исследовании жевательных мышц.

Протокол исследования: положение пациента "лежа на спине", фиксация головы стандартная, зубные ряды сомкнуты. Центрация световых индикаторов совпадает с центрацией при исследовании ВНЧС. Получали боковую и аксиальную топограммы. Аксиальная проекция параллельна Франкфуртской горизонтали, соединяющей верхний край наружного слухового прохода и нижний край орбиты. Исследование дополняли сканированием в корональной проекции параллельно ветви нижней челюсти от наружного слухового прохода до переднего края скулового отростка, толщиной среза 2 мм. На рабочей станции

компьютерного томографа получили топограммы с толщиной среза 0,5 мм с дальнейшим построением мультипланарных реконструкций в кососагиттальной проекции (Рисунок 10).

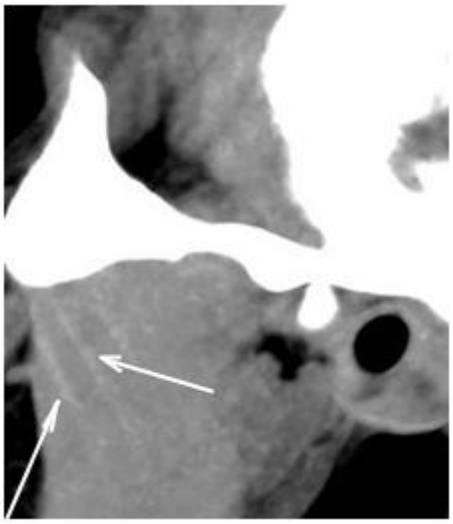

Рис.10. Мультиспиральная компьютерная томограмма собственно жевательной мышцы (кососагиттальная реконструкция).

Стрелками указаны участки линейных уплотнений по ходу волокон собственно жевательной мышцы.

В передней трети собственно жевательной мышцы выявили линейные участки измененной плотности вдоль волокон различной протяженности. Измеряли их число, толщину и их плотность (в единицах Хаунсфилда).

2.6 Методика электромиографии жевательных мышц

Электромиографическое исследование провели у 35 человек (из группы 1 – 18 человек, из группы 2 – 17 пациентов) на аппарате Easy Myo, TFR (Italy) на кафедре стоматологии общей практики СЗГМУ им. И.И. Мечникова. Для отведения общих биопотенциалов поверхностно расположенных мышц использовали поверхностные одноразовые электроды. Положение электродов во

время исследования: в проекции середины брюшка мышцы по направлению хода ее волокон.

Для записи ЭМГ применяли функциональные пробы: с максимальным сжатием челюстей на ватных роликах и в положении центральной окклюзии в течение 5 сек.

После получения биопотенциалов и обработки данных с помощью специализированной компьютерной программы (DAQ) оценивали следующие индексы (Хайрутдинова А.Ф. и соавт., 2007):

- индекс POC - показатель симметрии мышечной активности, который может составлять от 0 до 100%. Симметричная активность мышц с двух сторон характеризуется средним значением POC 80-90%.
- индекс ASIM - отражает преобладание суммарной активности мыщц с одной стороны над суммарной активностью контралатеральных мышц данной группы. В норме варьирует от -5 до +5. Если преобладает отрицательное значение данного показателя, то выше активность мышц с левой стороны, если положительное значение - то с правой стороны.
- индекс ATTIV- показатель активности СЖМ по отношению к ВМ с двух сторон. В норме от -10 до +10. При отрицательных значениях преобладает активность ВМ.
- индекс TORQ - характеризует потенциал бокового смещения нижней челюсти. В норме составляет от -10 до +10%.
- индекс IMPACT - показатель общей электрической активности ЖМ во время смыкания по сравнению с разобщением. В норме составляет 100-120%.

Данные поверхностной ЭМГ применяли для оценки функционального состояния ЖМ.

2.7 Методика динамического магнитно-резонансного исследования височно-нижнечелюстных суставов и жевательных мышц

Для оценки внутрисуставных соотношений определяли топографию мыщелкового отростка нижней челюсти в полости сустава и суставного диска относительно головки мыщелка. В зависимости от ширины суставных отделов («щелей») отмечали переднее положение суставной головки при сужении переднего суставного отдела, центральное положение при равнозначной ширине переднего и заднего суставных отделов, либо ретроположение суставной головки при сужении заднего суставного отдела.

Для оценки положения суставного диска определяли локализацию его заднего края относительно головки мыщелка (по шкале условного циферблата). Нормальному положению диска соответствовало положение его заднего края 11-13 ч. условного циферблата (Васильев А.Ю., 2010). При частичном переднем смещении диска задний край диска расположен на 10-11ч. При частичном передне-латеральном смещении диск частично смещен кпереди от головки мыщелка на латеральных парасагиттальных МР томограммах (положение заднего края диска соответствовало 9-11ч.) в сочетании с его латеральной дислокацией на корональных МР томограммах. При частичном передне-медиальном смещении диск частично смещен кпереди от головки мыщелка на медиальных парасагиттальных МР томограммах (положение заднего края диска на 9-11ч.) в сочетании с его медиальной дислокацией на корональных МР томограммах. Для полного переднего смещения диска кпереди от головки мыщелка характерно положение его задней края на 7-9 ч. с возможной медиальной либо латеральной дислокацией.

Оценку состояния костных структур ВНЧС с двух сторон проводили по критериям, представленным в разделе 3.7 и определяли МР признаки остеоартроза (ОА) различной степени выраженности (предартроз, ОА1, ОА2, ОА3).

При выполнении функциональной пробы с открыванием рта на 10 мм, 20 мм и 30 мм (в зависимости от степени ограничения открывания) оценивали функцию сустава с определением подвижности головки мыщелка относительно суставного бугорка. При отсутствии нарушения функции ВНЧС в положении открытого рта головка мыщелка достигает вершины суставного бугорка (центральные, передние или задние отделы вершины). При ограничении подвижности головка мыщелка не достигает вершины суставного бугорка, располагается на расстоянии более 3-4 мм от вершины (МР признаки гипомобильности). При расположении головки мыщелка за вершиной суставного бугорка на уровне его переднего ската (верхняя, средняя, нижняя треть) - МР признаки гипермобильности и подвывиха суставной головки (Васильев А.Ю., 2010).

Для оценки состояния жевательных мышц в динамике определяли их поперечный размер (нижняя головка ЛКМ, МКМ и СЖМ) и оценивали структуру с обеих сторон (верхняя и нижняя головки ЛКМ, МКМ и СЖМ) с применением PD ВИ, T2 GRE и T2 Fat Sat ИП. Для контроля поперечного размера морфометрию проводили по срединному корональному сечению мышцы (методика измерения представлена в разделе 2.3). При выявлении морфологических нарушений в мышцах до лечения проводили МР исследование во время и после окончания лечения в динамике с применением аналогичных импульсных последовательностей и плоскостей сканирования.

2.8 Статистические методы обработки полученных результатов

Статистическая обработка полученных результатов проведена с использованием программы STATISTICA (Statsoft) for Windows v.10.

При соответствии распределения показателей нормальному закону данные представлены средними арифметическими значениями и стандартными отклонениями (M±σ), для их сравнительного анализа использовали дисперсионный анализ по Фишеру и критерий Стьюдента; в противном случае – медианами, нижним и верхним квартилями (Me [Q1; Q3]), с применением рангового дисперсионного анализа и критерия Манна–Уитни, непараметрической корреляции по Спирману.

Для сравнения качественных признаков применяли критерий χ^2. Для оценки взаимосвязи количественных данных проводили корреляционный анализ.

Критерием статистической достоверности получаемых выводов считали величину $p \leq 0,05$.

ГЛАВА 3
РЕЗУЛЬТАТЫ ИССЛЕДОВАНИЯ

3.1 Результаты оценки анамнестического индекса мышечно-суставной дисфункции височно-нижнечелюстных суставов

Проанализировали 40 анамнестических анкет пациентов, входящих в группу 2 и 20 анкет из группы 1. Все обследуемые без признаков мышечно-суставной дисфункции височно-нижнечелюстных суставов (группа 1) ответили отрицательно на вопросы анамнестической анкеты, однако у двух пациентов по данным МРТ выявили частичное или полное смещение суставного диска. Пациентов с асимптомным течением заболевания из исследования исключили.

В результате анализа 40 анамнестических анкет пациентов группы 2 получили следующие данные, характеризующие их субъективное состояние (Таблица 3).

Таблица 3

Результаты оценки анамнестической анкеты (n=40)

Вопросы анамнестической анкеты	Ответили положительно на вопросы анамнестической анкеты		Ответили отрицательно на вопросы анамнестической анкеты	
	Число пациентов	%	Число пациентов	%
Отмечали ли вы когда-либо шумы или щелчки при различных движениях нижней челюсти	37	92,5	3	7,5
Вопросы анамнестической анкеты	Ответили положительно на вопросы анамнестической анкеты		Ответили отрицательно на вопросы анамнестической анкеты	

	Число пациентов	%	Число пациентов	%
Отмечали ли вы когда-либо усталость и утомляемость в ВНЧС при жевании	26	65	14	35
Отмечали ли вы когда-либо затруднения при широком открывании рта	32	80	8	20
Отмечали ли вы когда-либо ощущение временной невозможности движений нижней челюсти (блокирование) в суставе	15	37,5	25	62,5
Отмечали ли вы когда-либо боли в суставе при движениях нижней челюсти	23	57,5	17	42,5
Отмечали ли вы когда-либо боли в височной области	17	42,5	23	57,5

По результатам анализа вопросов анамнестических анкет субъективная симптоматика, эквивалентная анамнестическому индексу (АИ) АИ 0 выявлена у 1 пациента (2,5%); соответствующая АИ 1 - у 6 пациентов (15%); АИ 2 определен у 33 пациентов (33%) (Рисунок 11).

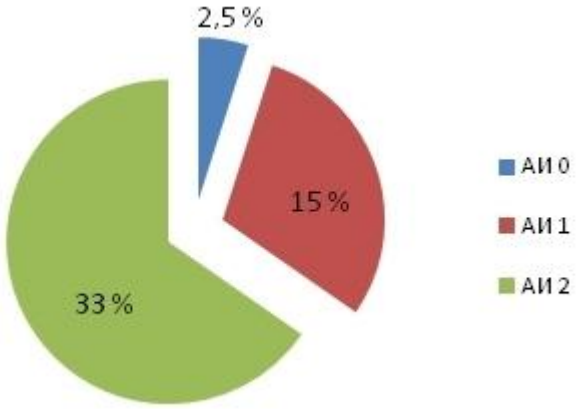

Рис. 11. Результаты оценки анамнестического индекса дисфункции у пациентов с клиническими нарушениями (группа 2).

Наиболее часто встречающимися симптомами были шумы или щелчки при различных движениях нижней челюсти и затруднение при широком открывании рта, которые в анкете отметили 37 (92,5%) и 32 (80%) пациентов, соответственно. У 9 пациентов был только один симптом, у 31 пациента наблюдали как щелчки при движении нижней челюсти, так и ограничение открывания рта различной степени.

Усталость и утомляемость в ВНЧС при жевании, а также боль в суставе при движениях нижней челюсти пациенты отметили в 26 (65%) и 23 (57,5%) случаях, соответственно.

Боль при движениях нижней челюсти в сочетании со щелчками и ограничением открывания рта ощущал 21 (52,5%) пациент. Боль в височной области без четкой локализации отмечали 17 (42,5%) пациентов, при этом у 16 из них присутствовали щелчки при движениях нижней челюсти.

Ощущение временного блокирования в суставе при движении нижней челюсти отметили 15 (37,5%) пациентов, в большинстве случаев данный симптом сочетался с другими из вышеперечисленных симптомов.

Наличие всех перечисленных в анкете симптомов подтвердили четыре пациента (10%).

Морфологические нарушения в ЛКМ различной степени выраженности (единичные либо множественные линейные участки с гипоинтенсивным сигналом

на PD ВИ и T2 GRE ИП сопоставили с показателями АИ и продолжительностью заболевания (Таблица 4).

Таблица 4

Распределение пациентов с различной выраженностью нарушений в латеральной крыловидной мышце (ЛКМ) в зависимости от показателей анамнестического индекса и длительности заболевания (n=40)

Показатели	Число пациентов		Структура ЛКМ = N		Единичные участки в ЛКМ		Множественные участки в ЛКМ	
	число	%	число	%	число	%	число	%
Показатели анамнестического индекса (АИ)								
АИ 0	1	2,5	0		0		1	2,5
АИ 1	6	15	0		5	12,5	1	2,5
АИ 2	33	82,5	1	2,5	6	15	26	65
АИ1+АИ2	39	97,5	1	2,5	11	27,5	27	67,5
Длительность заболевания								
до 1 года	20		0		9	22,5	11	27,5
1-5 лет	13		0		1	2,5	12	30
более 5 лет	6		0		2	5	4	10

Из таблицы 4 следует, что при субъективной симптоматике эквивалентной АИ2 множественные участки нарушений структуры ЛКМ обнаружили у 26 (65%) пациентов, единичные - у 6 (15%) пациентов. Отметили тенденцию к более выраженным морфологическим нарушениям в ЛКМ при наличии более выраженных клинических проявлений МСД ВНЧС.

При продолжительности заболевания до 1 года в ЛКМ выявили единичные или множественные участки нарушений структуры, их процентное соотношение без значимых различий (22,5% и 27,5%, соответственно). При длительности нарушений от 1 года до 5 лет преобладала доля пациентов (30%) с более выраженными морфологическими нарушениями в ЛКМ ($p<0,05$). Только у одного

(2,5%) пациента визуализированы единичные участки в ЛКМ. Небольшое число пациентов (6 человек), у которых симптомы сохранялись более 5 лет, не позволило сделать предположение о выраженности изменений структуры ЛКМ при длительно сохраняющихся клинических проявлениях МСД ВНЧС.

3.2 Результаты оценки клинического индекса мышечно-суставной дисфункции височно-нижнечелюстных суставов

По данным клинического индекса дисфункции (индекса клинической дисфункции) определили следующее распределение интенсивности нарушений: дисфункцию ВНЧС легкой степени (Ди1) выявили у 44 (56,4%) пациентов, дисфункцию ВНЧС средней степени (Ди2) - у 30 (38,5%), дисфункцию выраженной степени (Ди3) - у 4 (5,1%) пациентов (Рисунок 12).

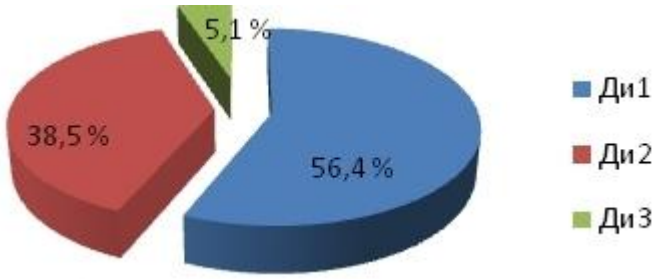

Рис.12. Распределение степеней мышечно-суставной дисфункции височно-нижнечелюстных суставов (Ди1 – легкая степени дисфункции; Ди2 – средняя степень дисфункции; Ди3 – выраженная степень дисфункции).

3.3 Характеристика функционального состояния височно-нижнечелюстных суставов и жевательных мышц

Щелчки, крепитацию при открывании рта выслушивали у 58 (74,4%) пациентов, данные симптомы отсутствовали у 20 (25,6%) пациентов. Щелчки в правом ВНЧС при движении нижней челюсти выявили у 30 (38,5%) пациентов, в

левом ВНЧС у 45 (57,7%) пациентов, в правом и левом ВНЧС - у 34 (43,6%) пациентов (Рисунок 13).

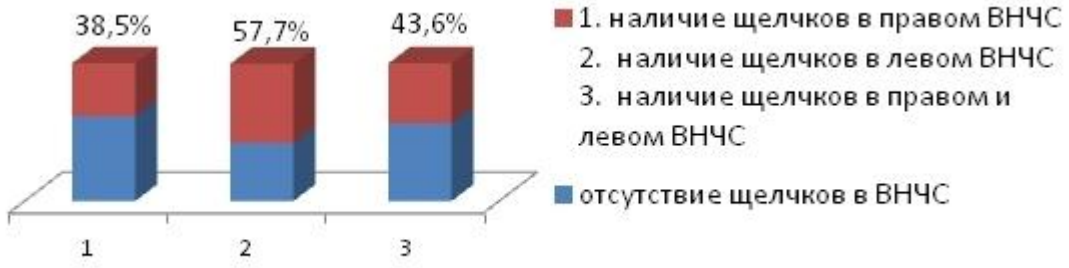

Рис. 13. Выявление щелчков в височно-нижнечелюстных суставах (ВНЧС) при движении нижней челюсти.

Ограничение открывания рта выявили у 38 пациентов (48,7%), при этом уменьшение амплитуды движения нижней челюсти до 30-40 мм (легкая степень) наблюдали у 29 пациентов (37,2%); до 20-30 мм (средняя степень) у 9 пациентов (11,5%). Отсутствовало ограничение открывания рта у 40 пациентов (51,3 %) (амплитуда движения в полном объеме до 40-45 мм) (Рисунок 14).

Рис.14. Выявление ограничения открывания рта различной степени (ограничение открывания рта отсутствовало у 51,3% обследованных пациентов).

Нарушение протрузионного движения нижней челюсти – дугообразную и зигзагообразную траекторию движения наблюдали у 67 (85,9%) пациентов: девиацию вправо - у 10 (12,8 %) пациентов, девиацию влево - у 36 (46,2 %) пациентов, S-образная девиацию - в 21 (26,9%) случае. У 11 (14,1%) пациентов нарушений движения нижней челюсти не выявили (Рисунок 15).

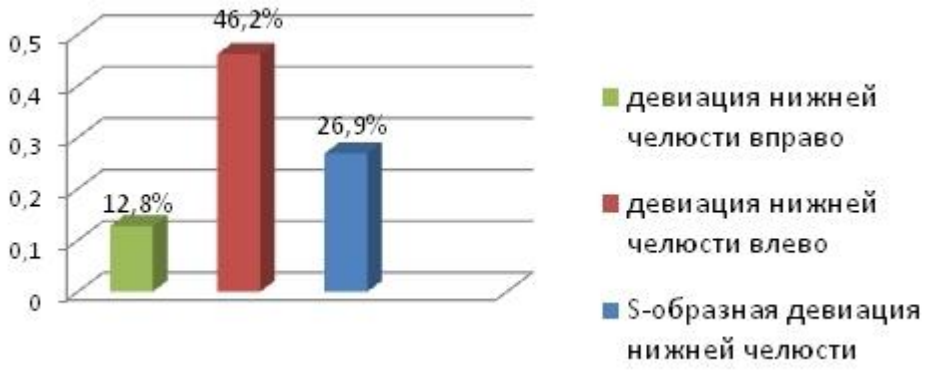

Рис.15. Выявление нарушений протрузионного движения нижней челюсти.

Боль при пальпации ЛКМ фиксировали у 46 (60%) пациентов, болевых ощущений не отмечали у 32 (41%) пациентов. Боль при пальпации правой ЛКМ наблюдали у 40 (51,3%) пациентов, левой ЛКМ - у 38 (48,7%) пациентов, правой и левой ЛКМ - у 32 (41%) пациентов (Рисунок 16).

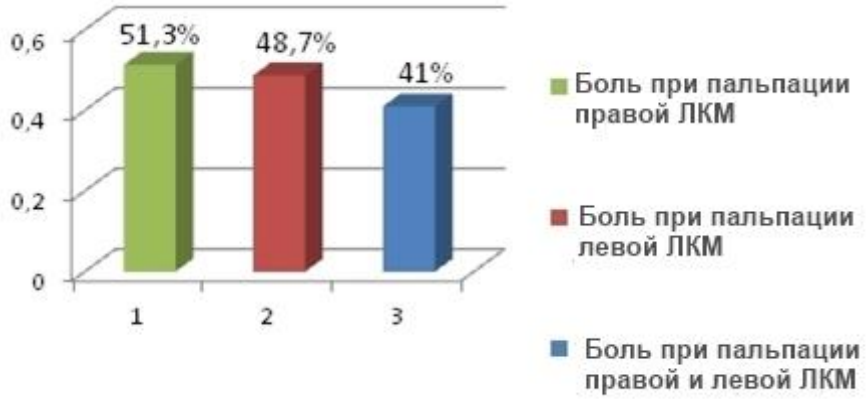

Рис.16. Выявление боли при пальпации латеральных крыловидных мышц (ЛКМ).

При пальпации выявили следующие степени болевых ощущений: 1 степень (слабая) правой и левой ЛКМ у 19 (24,4%) пациентов; 2 степень (умеренная) правой и левой ЛКМ у 13 (16,7%) пациентов; 3 степень (выраженная) правой ЛКМ у 8 (10,3 %) пациентов, левой ЛКМ у 6 (7,7 %) пациентов.

Боль при пальпации СЖМ наблюдали в 42 (53,8%) случаях, болевые симптомы отсутствовала в 36 (46,2%) случаях. Одностороннюю боль при пальпации СЖМ справа отметили в 35 (44,9%) случаях, слева - в 30 (38,5%)

случаях, болевые ощущения с двух сторон наблюдали в 21 (26,9%) случае (Рисунок 17).

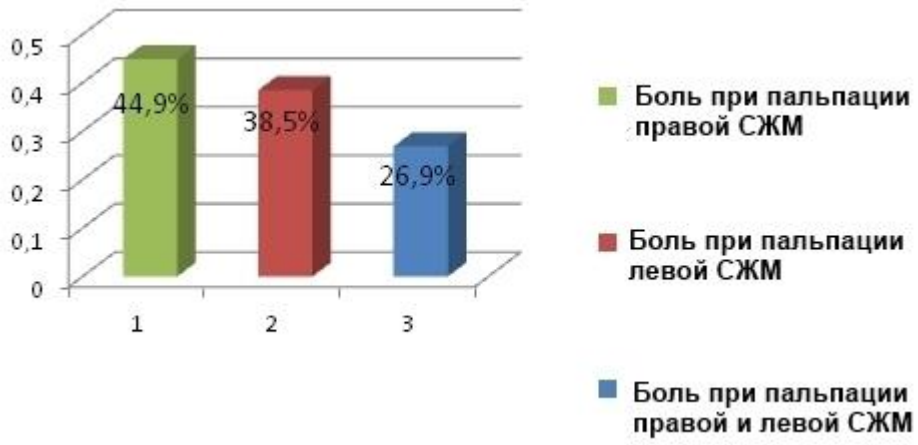

Рис.17 Выявление боли при пальпации собственно жевательных мышц (СЖМ).

При пальпации установили следующие степени болевых ощущений: 1 степень (слабая) правой СЖМ у 13 (16,7%) пациентов и левой СЖМ у 15 (19,2%) пациентов; 2 степень (умеренная) правой СЖМ у 15 (19,2%) пациентов и левой СЖМ у 13 (16,7%) пациентов; 3 степень (выраженная) правой СЖМ у 7 (8,9%) пациентов и левой СЖМ у двух (2,6%) пациентов.

Таким образом, у пациентов основной группы выявили следующие симптомы МСД ВНЧС: щелчки, крепитацию, ограничение открывания рта, нарушение протрузионного движения нижней челюсти, а также боль в ЛКМ и СЖМ при пальпации.

Характеристика окклюзии зубных рядов. Среди пациентов основной группы в соответствии с классификацией по Энглю окклюзионные контакты в области моляров и клыков по 1 классу выявили у 27 (34,6%) пациентов. Двустороннюю окклюзию по 2 классу наблюдали у 31 (39,7%) пациента, по 3 классу у 5 (6,4 %) пациентов. Различный класс окклюзии с правой и левой стороны определили у 4 (5,1%) пациентов. Перекрестный вид окклюзии отметили

у одного (1,4 %) пациента. У 10 (12,8 %) пациентов из-за отсутствия первых моляров класс окклюзии не определили (Рисунок 18).

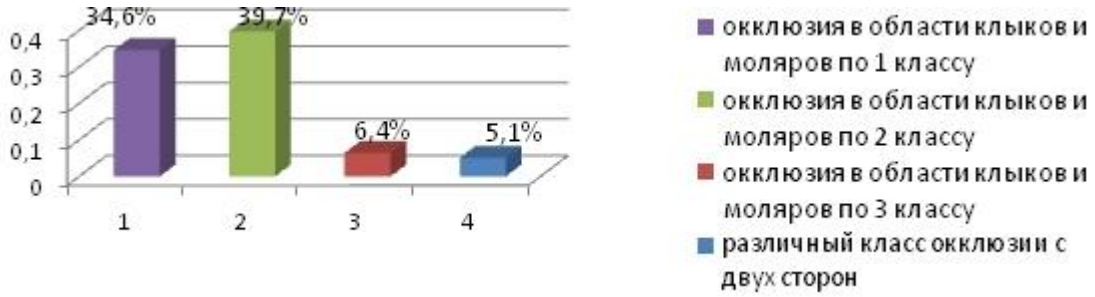

Рис.18. Характеристика окклюзии в области клыков и моляров.

3.4 Магнитно-резонансная структура жевательных мышц

3.4.1 Магнитно-резонансная томография латеральных крыловидных мышц при отсутствии признаков мышечно-суставной дисфункции височно-нижнечелюстных суставов

МРТ структуру поверхностно и глубокорасположенных жевательных мышц изучали по МР томограммам у 18 человек (36 ВНЧС) без ЗЧА, клинических проявлений МСД ВНЧС и МР признаков внутрисуставных нарушений в возрасте от 19 до 38 лет. Выполнили МР томографию ЛКМ, МКМ и СЖМ с обеих сторон (108 жевательных мышц) в кососагиттальной и косокорональной плоскостях с применением PD ВИ, T2 GRE ИП и T2 Fat Sat ИП.

Топографоанатомические особенности латеральных крыловидных мышц.

Ранее по данным МРТ классифицировали два типа строения ЛКМ (Силин А.В., Ярнова Е.А., 2007). При этом I тип строения ЛКМ характеризуется следующими особенностями: волокна верхней головки ЛКМ прикрепляются частично к суставному диску и шейке мыщелкового отростка. Волокна нижней головки - к шейке мыщелкового отростка (Рисунок 19). При II типе строения -

волокна верхней головки ЛКМ изолированно крепятся к суставному диску, а нижней головки - к шейке мыщелкового отростка (Рисунок 20).

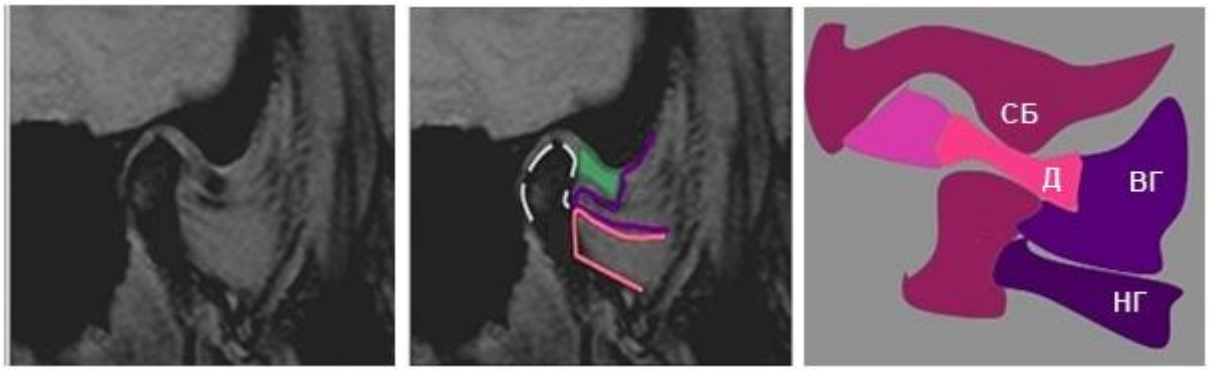

а б в

Рис.19. I тип строения латеральной крыловидной мышцы (ЛКМ).

а,б – Сагиттальные МР томограммы височно-нижнечелюстного сустава (ВНЧС) и ЛКМ в положении закрытого рта (T2 GRE ИП);

в - схемы ВНЧС и ЛКМ в положении открытого рта (верхняя и нижняя головки ЛКМ с проекционным искажением вертикального размера).

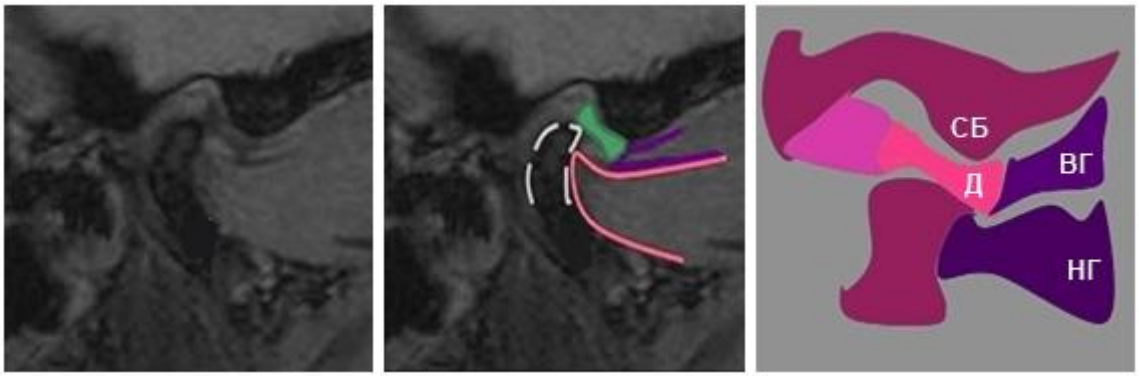

а б в

Рис.20. II тип строения латеральной крыловидной мышцы (ЛКМ).

а,б – Сагиттальные МР томограммы височно-нижнечелюстного сустава (ВНЧС) и ЛКМ в положении закрытого рта (T2 GRE ИП);

в - схемы ВНЧС и ЛКМ в положении открытого рта.

В процессе МРТ исследования выделили еще один тип строения ЛКМ (III тип), отличающийся от I типа прикреплением, конфигурацией и вертикальным

размером верхней головки, при этом верхняя головка ЛКМ состоит из двух пучков: верхний прикрепляется к суставному диску, нижний - к суставному диску и шейке мыщелкового отростка. Волокна нижней головки прикрепляются как при I и II типе - к шейке мыщелкового отростка (Рисунок 21).

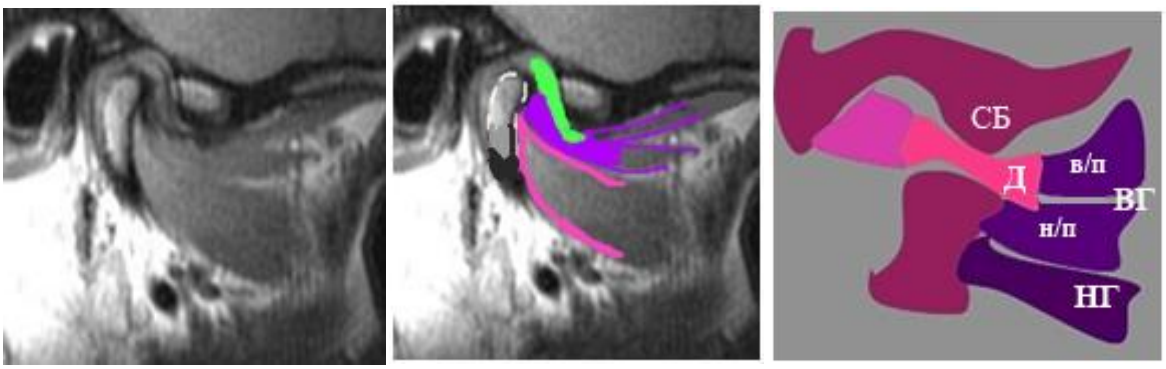

а б в

Рис.21. III тип строения латеральной крыловидной мышцы (ЛКМ).

а,б – Сагиттальные МР томограммы височно-нижнечелюстного сустава (ВНЧС) и ЛКМ в положении закрытого рта (PD ВИ);

в - схема ВНЧС и ЛКМ в положении открытого рта (нижняя головка ЛКМ с проекционным искажением вертикального размера).

Рис. 19-21: СБ - суставной бугорок, Д - диск, ВГ - верхняя головка ЛКМ, НГ - нижняя головка ЛКМ, в/п - верхний пучок верхней головки ЛКМ, н/п - нижний пучок верхней головки ЛКМ, пунктиром обозначен контур головки мыщелкового отростка нижней челюсти.

У обследуемых без нарушений выявили различные типы строения ЛКМ: 19 ЛКМ (52,8%) отнесли к 1 типу, 11 ЛКМ (30,6%) - ко II типу и 6 ЛКМ (16,6%) - к III типу строения (Рисунок 22).

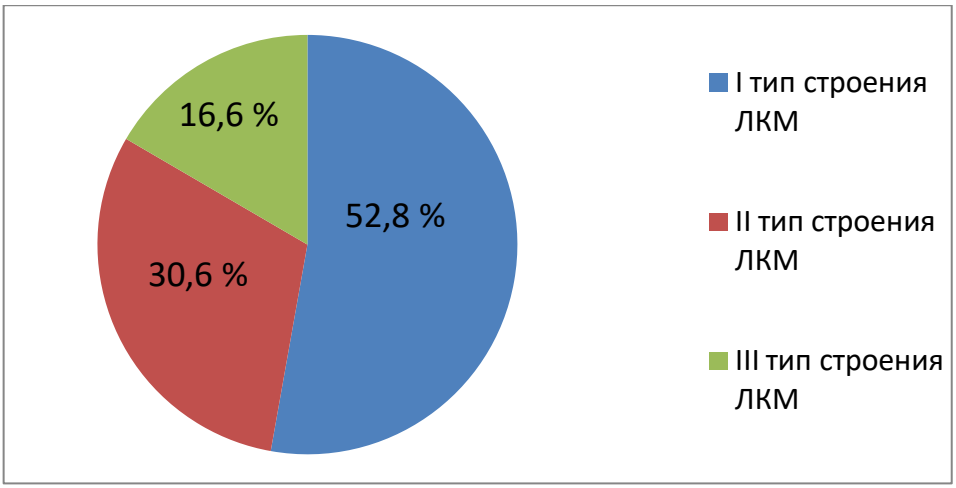

Рис.22. Распределение латеральных крыловидных мышц (ЛКМ) в зависимости от типа строения при отсутствии клинических нарушений (группа 1).

I тип строения ЛКМ с обеих сторон отметили у 30 (38,5%) пациентов, II тип - у 22 (28,2%), III тип - у 4 (5,1%). Комбинацию различных типов строения ЛКМ с обеих сторон выявили в 27,6% случаев.

На МР томограммах ЛКМ характеризовались однородной интенсивностью сигнала - слабогипоинтенсивной на PD ВИ, изоинтенсивной на T2 GRE ИП в 26 случаях (верхняя головка) и в 14 случаях (нижняя головка) (Рисунки 23, 24).

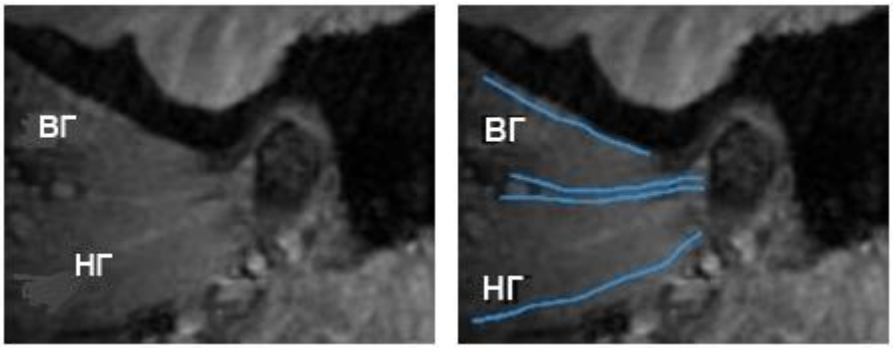

а б

Рис.23 а, б. Сагиттальные МР томограммы латеральной крыловидной мышцы (ЛКМ), T2 GRE ИП (группа 1).

ВГ - верхняя головка ЛКМ, НГ - нижняя головка ЛКМ.

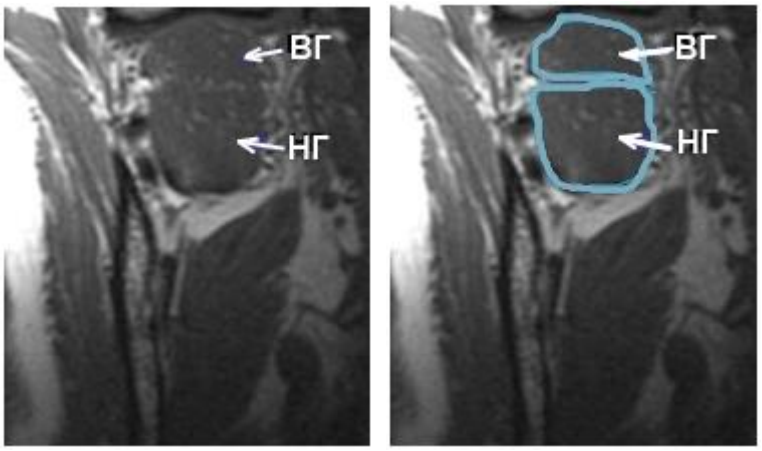

в г

Рис.24 в, г. Корональные МР томограммы латеральной крыловидной мышцы (ЛКМ), PD ВИ (группа 1).

ВГ - верхняя головка ЛКМ, НГ - нижняя головка ЛКМ.

В остальных случаях в верхней и нижней головках ЛКМ отметили гипоинтенсивные на PD ВИ и T2 GRE ИП линейные участки, направленные по ходу мышечных волокон, непосредственно только в области сухожильно-мышечного перехода, в количестве не более трех, протяженностью до 10,0 мм, толщиной менее 1,0 мм (Таблица 5). Справа в верхней головке ЛКМ подобные участки визуализировали в 4 (11,1%) случаях, в нижней головке - в 13 (36,1%) случаях; слева в верхней головке ЛКМ участки выявили в 6 (16,7%) случаях, в нижней головке - в 9 (25,0%) случаях (Рисунок 25).

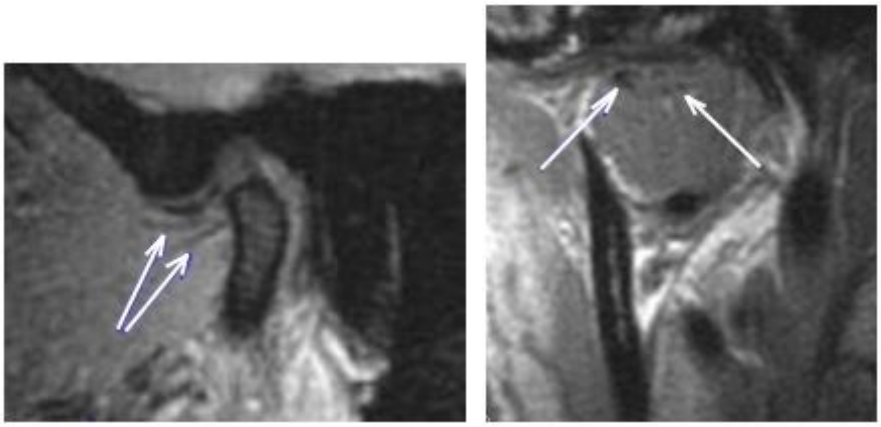

а б

Рис.25. МР томограммы латеральной крыловидной мышцы (ЛКМ).

а. Сагиттальная МР томограмма ЛКМ (Т2 GRE ИП); б. Корональная МР томограмма ЛКМ (PD ВИ).

Стрелками указаны гипоинтенсивные участки в нижней головке ЛКМ (группа 1).

При проведении морфометрии верхней и нижней головок ЛКМ в группе 1 получили следующие данные (Таблица 5).

Таблица 5

Показатели морфометрии верхней и нижней головок латеральной крыловидной мышцы (ЛКМ) в группе 1 (n=36)

Размеры верхней и нижней головок ЛКМ (мм), (M±m)	ЛКМ справа	ЛКМ слева
вертикальный размер верхней головки	4,9±1,8	4,8±1,6
вертикальный размер нижней головки	16,8±2,1	16,7±2,1
поперечный размер нижней головки	13,9±1,3	13,9±1,2

Вертикальный размер верхней и нижней головок ЛКМ, поперечный размер нижней головки ЛКМ с двух сторон в группе 1 не имели значимых различий.

Средние значения размеров ЛКМ в зависимости от типа строения при отсутствии клинических нарушений представлены в таблице 6.

Таблица 6

Показатели морфометрии верхней и нижней головок латеральной крыловидной мышцы (ЛКМ) в зависимости от типа строения ЛКМ в группе 1 (n=36)

Размеры ЛКМ (мм), (M±m)	ЛКМ I типа		ЛКМ II типа		ЛКМ III типа	
	Справа	Слева	Справа	Слева	Справа	Слева
вертикальный размер верхней головки	4,8±1,0	5,1±1,1	3,2±0,4	3,2±0,5	7,8±0,5	7,5±0,7
вертикальный размер нижней головки	16,0±1,7	16,5±2,1	18,2±2,0	18,0±1,9	16,0±2,0	15,0±0
поперечный размер нижней головки	13,8±1,5	13,9±1,1	14,5±1,6	14,2±1,1	14,3±0,5	13,5±2,1

Из таблицы 6 следует, что у обследуемых без клинических нарушений меньший вертикальный размер верхней головки ЛКМ (3,2±0,5 мм) характерен для II типа строения, больший вертикальный размер (7,8±0,5 мм) - для III типа строения. Выявлены достоверные различия в вертикальном размере верхних головок ЛКМ в зависимости от типа строения ($p<0,001$). Вертикальный размер нижней головки ЛКМ более выражен при II типе строения (18,2±2,0 мм).

Поперечный размер нижней головки ЛКМ при всех типах строения, а также вертикальный размер нижней головки ЛКМ при I и III типах строения не имели значимых различий.

Для выявления асимметрии ЛКМ у обследуемых без нарушений оценивали вертикальный размер верхней и нижней головок ЛКМ, поперечный размер нижней головки ЛКМ (Таблица 7).

Таблица 7

Оценка симметричности верхней и нижней головок латеральной крыловидной мышцы (ЛКМ) в группе 1 (n=36)

Размеры ЛКМ	Верхние головки ЛКМ				Нижние головки ЛКМ			
	Симметричны		Асимметричны		Симметричны		Асимметричны	
	число	%	число	%	число	%	число	%
Вертикальный размер	9	50	9	50	10	55,6	8	44,4
Поперечный размер	-	-	-	-	11	61	7	39

По результатам морфометрии верхних и нижних головок ЛКМ и данным, представленным в таблице 7, в группе 1 выявили: асимметрию вертикального размера верхних головок ЛКМ от 1 мм до 4 мм в 50 % случаев; вертикального размера нижних головок ЛКМ от 1 мм до 3 мм - в 44,4 % случаев; поперечного размера нижних головок ЛКМ не более 2 мм в 39% случаев. В остальных случаях верхние и нижние головки ЛКМ были симметричны.

3.4.2 Магнитно-резонансная томография медиальных крыловидных мышц при отсутствии признаков мышечно-суставной дисфункции височно-нижнечелюстных суставов

На МР томограммах МКМ характеризовались однородной интенсивностью сигнала, слабогипоинтенсивной на PD ВИ и изоинтенсивной на Т2 GRE ИП в 12 случаях (Рисунки 26, 27).

а б

Рис.26 а, б. Корональные МР томограммы медиальной крыловидной мышцы, PD ВИ (группа 1).

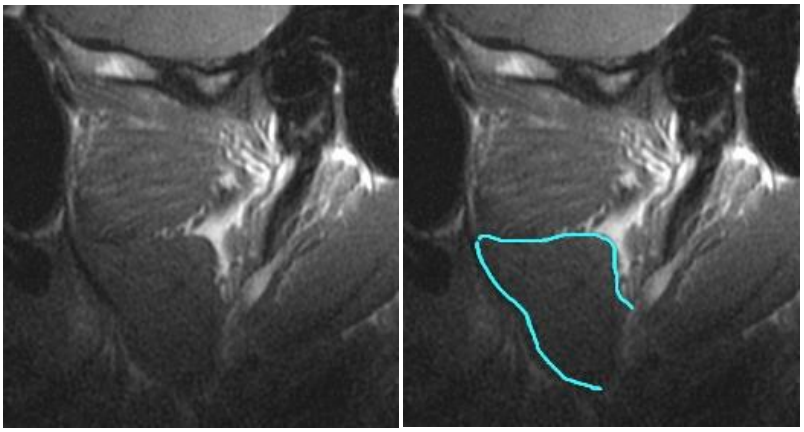

в г

Рис.27 в, г. Сагиттальные МР томограммы медиальной крыловидной мышцы, PD ВИ (группа 1).

В остальных 24 случаях в МКМ выявили гипоинтенсивные на PD и T2 GRE ИП участки линейной формы по ходу волокон, в количестве от одного до трех, толщиной до 1,0 мм (Рисунки 28, 29).

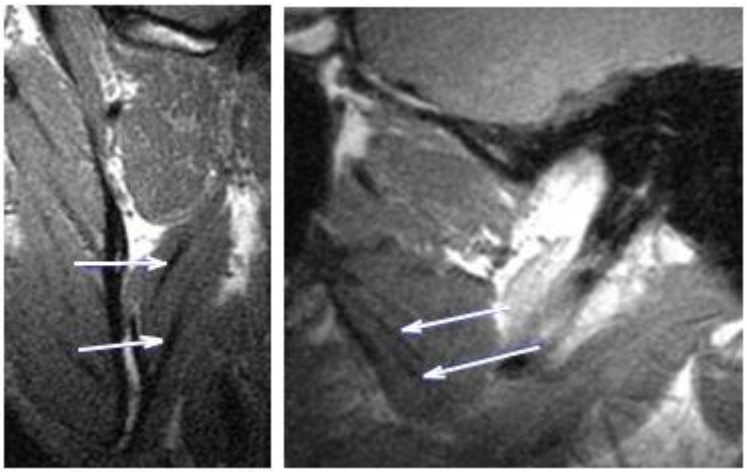

а б

Рис.28 а, б. Сагиттальные МР томограммы медиальной крыловидной мышцы, PD ВИ (группа 1).

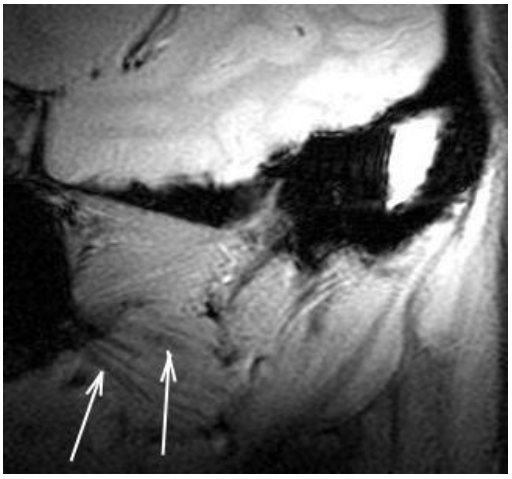

в

Рис.29 в. Сагиттальные МР томограммы медиальной крыловидной мышцы, Т2 GRE ИП (группа 1).

Стрелками указаны гипоинтенсивные участки в медиальной крыловидной мышце.

Подобные участки обнаружили в МКМ справа в 13 (36%) случаях, в МКМ слева - в 11 (31%) случаях. Отклонение направления хода волокон по отношению к сагиттальной плоскости варьировало в пределах от 28 ° до 33 °.

При проведении морфометрии средние значения поперечного размера МКМ справа составили 16,2±2,4 мм, слева - 15,9±2,6 мм.

Асимметрию поперечного размера МКМ до 1,0-2,0 мм отметили в 6 (33,3%) случаях. В остальных 12 (66,7%) случаях мышцы были симметричны.

3.4.3 Магнитно-резонансная томография собственно жевательных мышц при отсутствии признаков мышечно-суставной дисфункции височно-нижнечелюстных суставов

На МР томограммах СЖМ характеризовались слабогипоинтенсивным сигналом на PD ВИ и изоинтенсивным сигналом на T2 GRE ИП, однородной структурой в 19 случаях (Рисунок 30).

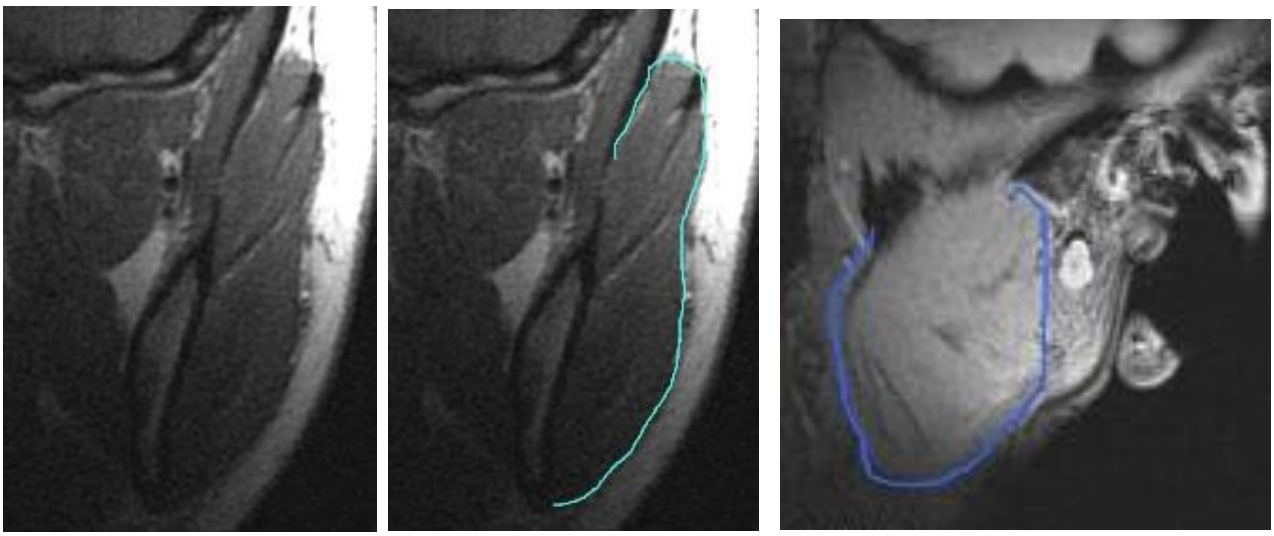

а б в

Рис.30. а, б, в. МР томограммы собственно жевательной мышцы (СЖМ), группа 1.

а, б – Корональные МР томограммы СЖМ (PD ВИ); в – Сагиттальная МР томограмма СЖМ (T2 GRE ИП).

В остальных 17 случаях в структуре мышцы определили гипоинтенсивные на PD и T2 GRE ИП участки, направленные по ходу мышечных волокон от места прикрепления к кости с распространением в толще брюшка мышцы, в количестве от одного до четырех, толщиной до 1,0-1,5 мм (Рисунок 31).

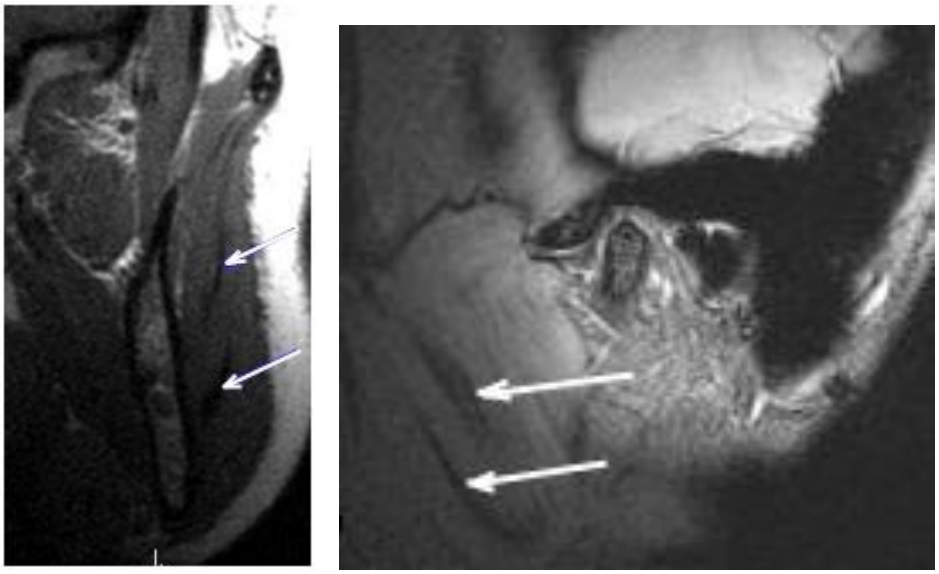

а б

Рис.31 а, б. МР томограммы собственно жевательной мышцы (СЖМ).

а – Корональная МР томограмма СЖМ (PD ВИ); б – Сагиттальная МР томограмма (T2 GRE ИП).

Стрелками указаны гипоинтенсивные участки в СЖМ (группа 1).

Подобные участки обнаружили в СЖМ справа в 9 (25%) и слева - в 8 (22 %) случаях. При проведении морфометрии СЖМ средние значения поперечного размера СЖМ справа составили 14,1±3,0 мм, слева - 14,7±2,4 мм. При сравнении поперечных размеров правой и левой СЖМ отметили асимметрию от 1 мм до 3 мм в 10 (55,6%) случаях, в остальных 8 (44,4 %) случаях мышцы были симметричны.

Количественная характеристика гипоинтенсивных участков в структуре жевательных мышц у обследуемых без нарушений представлена в таблице 8.

Таблица 8

МРТ структура жевательных мышц (ЛКМ, МКМ и СЖМ) в группе 1 (n=36)

Число гипоинтенсив-ных участков	Отсутствуют		Единичные *		Множественные **	
	число	%	число	%	число	%
ЛКМ (верхняя головка)						
справа	14	38,9	4	11,1	0	-
слева	12	33,3	6	16,7	0	-
ЛКМ (нижняя головка)						
справа	5	13,9	13	36,1	0	-
слева	9	25,0	9	25,0	0	-
МКМ						
справа	5	13,9	12	33,3	1	2,8
слева	7	19,4	10	27,8	1	2,8
СЖМ						
справа	9	25,0	8	22,2	1	2,8
слева	10	27,8	7	19,4	1	2,8

Примечание: * Единичные гипоинтенсивные участки - от одного до трех,

** Множественные гипоинтенсивные участки - 4 и более,

ЛКМ – латеральная крыловидная мышца, МКМ – медиальная крыловидная мышца, СЖМ – собственно жевательная мышца.

Из таблицы 8 следует, что в группе 1 (без клинических нарушений) гипоинтенсивные участки в верхней и нижней головках ЛКМ множественного характера отсутствовали. Единичные гипоинтенсивные участки отмечали в области сухожильно-мышечного перехода верхних головок ЛКМ справа и слева в 11,1 % и 16,7 %, в нижних головках - в 25,0 % и 36,1%; в МКМ - в 27,8% и 33,3 %;

в СЖМ - в 19,4% и 22,2% случаев, соответственно. Множественные гипоинтенсивные участки в МКМ и СЖМ выявили в единичных (2,8%) случаях.

МР томографию височных мышц не выполняли в связи с их анатомо-топографическими особенностями и максимальной толщиной 5-7 мм, не позволяющей позиционировать кососагиттальные срезы и получить достаточное количество МР томограмм в соответствующей плоскости для оценки их строения и выявления структурных нарушений.

3.5 Магнитно-резонансная семиотика патологии жевательных мышц при наличии признаков мышечно-суставной дисфункции височно-нижнечелюстных суставов

3.5.1 Общая лучевая характеристика жевательных мышц у пациентов с мышечно-суставной дисфункцией височно-нижнечелюстных суставов

МР томографию жевательных мышц (ЛКМ, МКМ и СЖМ) выполнили у 78 пациентов с клиническими проявлениями МСД ВНЧС. Общее число отсканированных и исследованных с помощью МРТ мышц с двух сторон составило 468.

В области сухожильно-мышечного перехода обнаружили гипоинтенсивные на всех импульсных последовательностях участки линейной формы по ходу волокон с распространением на середину брюшка мышц. Выявленные изменения подтвердили, более отчетливо и в большем количестве визуализировали при исследовании на томографе мощностью 3 Тл с применением аналогичных импульсных последовательностей и плоскостей сканирования (Рисунок 32).

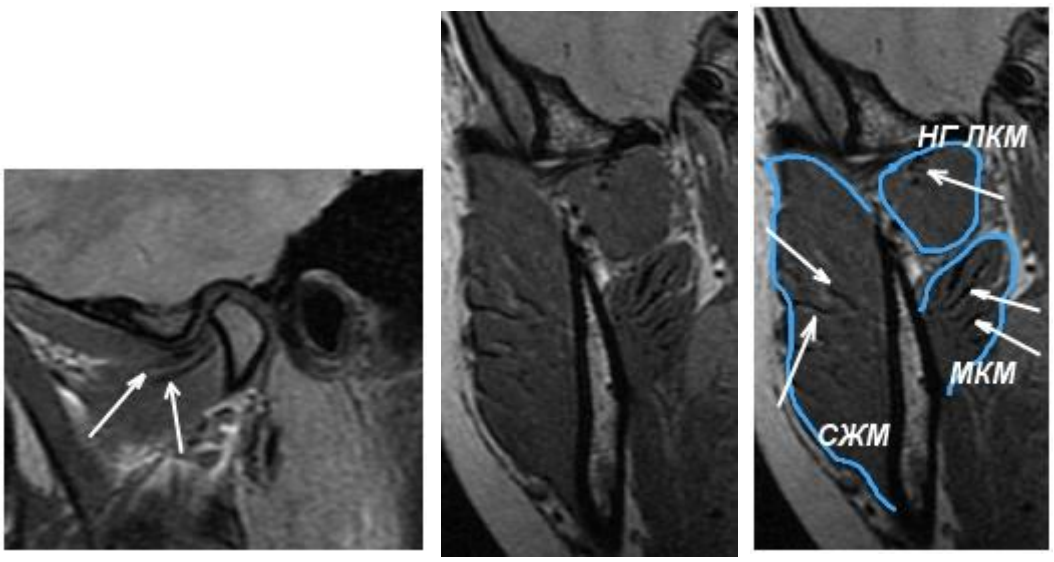

а б в

Рис.32 МР томограммы латеральной крыловидной мышцы (ЛКМ), собственно жевательной мышцы (СЖМ) и медиальной крыловидной мышцы (МКМ). Индукция магнитного поля 3 Тл.

а – Сагиттальная МР томограмма ЛКМ (PD ВИ);

б – Корональная МР томограмма СЖМ, ЛКМ и МКМ (PD ВИ);

в - стрелками указаны гипоинтенсивные участки в нижней головке ЛКМ, в МКМ и СЖМ (группа 2).

У трех пациентов с гипоинтенсивными на PD и GRE ИП участками по ходу волокон СЖМ выполнили МСКТ с построением мультипланарных реконструкций. Оптимальную реконструкцию для оценки морфологии СЖМ получили в кососагиттальной плоскости. В структуре СЖМ отметили участки измененной плотности линейной формы, толщиной до 1,0-2,0 мм (Рисунок 33). Плотность данных участков составила 80-90 единиц Хаунсфилда (HU), при этом плотность интактной мышечной ткани не превышала 60-65 HU.

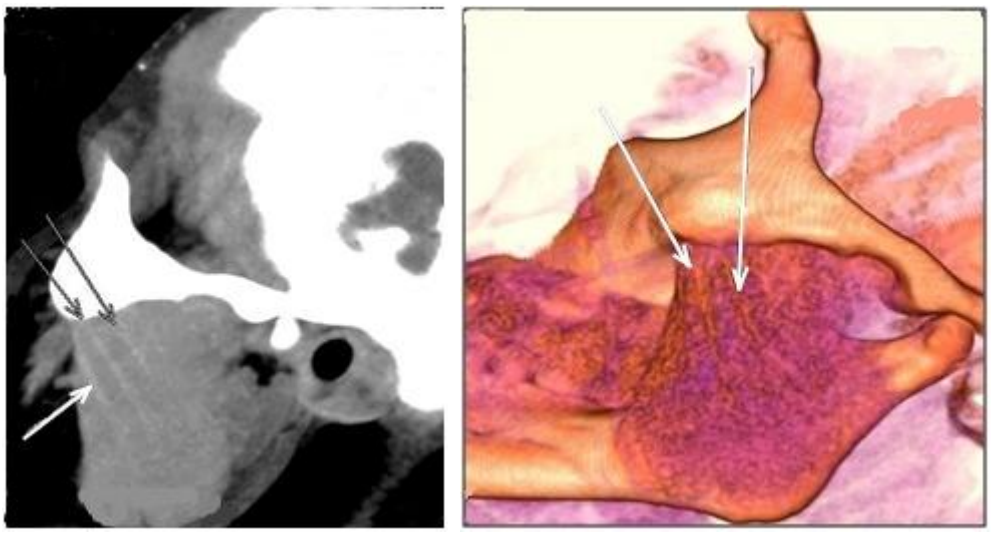

а б

Рис. 33 а, б. Мультиспиральная компьютерная томограмма собственно жевательной мышцы (мультипланарная реконструкция).

а. Мягкотканный режим.

б. Цветной режим. Стрелками обозначены линейные участки уплотнений (группа 2).

3.5.2 Магнитно-резонансная томография латеральных, медиальных крыловидных мышц и собственно жевательных мышц у пациентов с мышечно-суставной дисфункцией височно-нижнечелюстных суставов

При проведении МР томографии ЛКМ (n=156) с обеих сторон у 78 пациентов с клиническими проявлениями МСД ВНЧС визуализировали 3 типа строения ЛКМ (варианты прикрепления верхней головки ЛКМ при различных типах строения представлены в разделе 3.4.1). Наиболее распространен I тип строения ЛКМ, к нему отнесли 102 мышцы (65,4%), ко II типу - 33 мышцы (21,1%) и реже наблюдали III тип, который характерен для 21 мышцы (13,5%) (Рисунок 34).

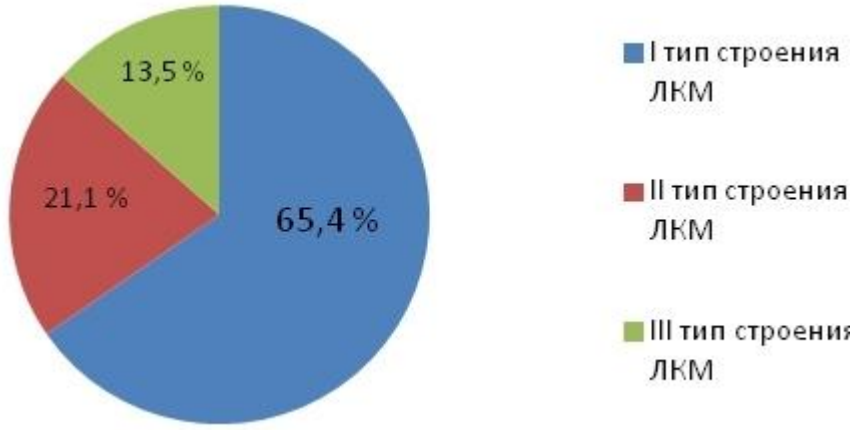

Рис.34. Распределение латеральных крыловидных мышц (ЛКМ) в зависимости от типа строения в группе 2.

I тип строения ЛКМ с обеих сторон отметили в 50 (64%) случаях, II тип - в 12 (15,4 %) случаях, III тип - в двух (2,6%) случаях. В остальных 14 (18%) случаях наблюдали комбинацию различных типов строения ЛКМ с правой и левой сторон.

У всех пациентов группы 2 выполнили морфометрию жевательных мышц (ЛКМ, МКМ и СЖМ) с двух сторон. При проведении морфометрии ЛКМ (измерение вертикального размера верхней и нижней головок, поперечного размера нижней головки) у пациентов данной группы получили следующие средние значения, представленные в таблице 9.

Таблица 9

Показатели морфометрии верхней и нижней головок латеральной крыловидной мышцы (ЛКМ) в группе 2 (n=156)

Размеры верхней и нижней головок ЛКМ (мм), (M±m)	ЛКМ справа	ЛКМ слева
вертикальный размер верхней головки	4,9±1,3	5,2±1,3
вертикальный размер нижней головки	16,2±1,8	16,4±1,8
поперечный размер нижней головки	14,1±1,2	14,1±1,3

При сопоставлении средних значений вертикального размера верхней и нижней головок ЛКМ справа и слева отметили незначительные различия (0,2-0,3 мм) по данным таблицы 9. Средние значения поперечного размера нижней головки ЛКМ с двух сторон совпадали.

Средние значения размеров верхней и нижней головок ЛКМ в зависимости от типа строения у пациентов с клиническими нарушениями представлены в таблице 10.

Таблица 10

Показатели морфометрии латеральной крыловидной мышцы (ЛКМ) при различных типах строения ЛКМ в группе 2 (n=156)

Размеры ЛКМ (мм), (M±m)	ЛКМ I тип		ЛКМ II тип		ЛКМ III тип	
	Справа	Слева	Справа	Слева	Справа	Слева
вертикальный размер верхней головки	4,9±0,7	5,4±0,6	3,5±0,6	3,7±0,5	6,7±0,7	5,8±0,8
вертикальный размер нижней головки	16,2±1,9	16,2±2,0	16,8±1,1	17,2±0,9	15,0±1,3	16,4±1,1
поперечный размер нижней головки	14,0±1,3	14,2±1,1	14,4±1,1	14,1±1,3	14,0±0,9	13,8±1,3

Из таблицы 10 следует, что меньший вертикальный размер верхней головки ЛКМ характерен для II типа строения (3,5±0,6 мм), больший вертикальный размер - для III типа строения (6,7±0,7 мм). У пациентов с клиническими нарушениями при различных вариантах строения ЛКМ получили достоверные различия вертикального размера верхних головок ЛКМ ($p<0001$).

При сопоставлении средних значений размеров ЛКМ с обеих сторон выявили: незначительную асимметрию вертикального размера верхней головки

ЛКМ при различных типах строения (0,2-0,9 мм), вертикального и поперечного размеров нижней головки ЛКМ (0,2-0,4 мм). Средние значения вертикального и поперечного размеров нижней головки ЛКМ при различных типах строения - без значимых различий.

Средние значения поперечного размера МКМ и СЖМ у пациентов с клиническими проявлениями МСД ВНЧС представлены в таблице 11.

Таблица 11

Показатели морфометрии медиальной крыловидной мышцы (МКМ) и собственно жевательной мышцы (СЖМ) в группе 2 (n=156)

Размер МКМ и СЖМ (мм), (M±m)	МКМ		СЖМ	
	справа	слева	справа	слева
Поперечный размер	15,8±2,0	16,1±1,8	13,9±3,0	14,7±2,7

По данным таблицы 11 при сопоставлении средних значений поперечного размера МКМ и СЖМ с обеих сторон значимых различий не выявили.

По результатам морфометрии оценивали симметричность поперечных размеров МКМ, СЖМ и нижних головок ЛКМ у пациентов с клиническими нарушениями (Таблица 12).

Таблица 12

Распределение жевательных мышц в зависимости от симметрии их поперечного размера в группе 2 (n=156)

Поперечный размер жевательных мышц	Симметричны		Асимметричны (R>L)		Асимметричны (R<L)	
	Число пациентов	%	Число пациентов	%	Число пациентов	%
ЛКМ (нижняя головка)	29	37	24	31	25	32
МКМ	67	85,9	7	9	4	5,1
СЖМ	24	31	16	21	38	48

Примечание: - ЛКМ – латеральная крыловидная мышца,
- МКМ – медиальная крыловидная мышца,
- СЖМ - собственно жевательная мышца.

Из таблицы 12 следует, что асимметрию нижних головок ЛКМ от 1 мм до 3 мм выявили в 49 (63%) случаях. Асимметрию СЖМ от 1 мм до 8 мм наблюдали в 54 (69%) случаях, с преобладанием поперечного размера мышцы слева в 38 (48%) из них. Незначительную асимметрию МКМ, составляющую не более 1-2 мм, отметили в 11 (14,1%) случаях. Мышцы были симметричны: нижние головки ЛКМ - в 37 %, СЖМ - в 31 %, МКМ - в 85,9 % случаев.

Для оценки выраженности морфологических нарушений в ЛКМ выполнили количественный анализ гипоинтенсивных участков, локализованных в области прикрепления мышц и распространяющихся по ходу мышечных волокон. Определили количество гипоинтенсивных участков в верхней и нижней головках ЛКМ в зависимости от типа строения с обеих сторон, результаты представлены в таблице 13.

Таблица 13

Количественная характеристика нарушений в верхней и нижней головках латеральной крыловидной мышце (ЛКМ) (справа и слева) в зависимости от типа строения ЛКМ в группе 2 (n=156)

	Тип строения ЛКМ			Всего
Число гипоинтенсивных участков в ЛКМ, (M±m)	I	II	III	
верхняя головка	1,2±1,0	0,8±0,9	1,1±1,1	1,1±1,0
нижняя головка	3,1±1,4	3,2±1,7	3,0±1,8	3,1±1,5
сумма (верхняя и нижняя головки)	4,3±1,6	4,0±2,0	4,1±2,4	4,2±1,8

Из таблицы 13 следует, что меньшее число гипоинтенсивных участков наблюдали в верхней головке ЛКМ при II типе строения, их среднее значение составило 0,8±0,9. В верхней головке при I и III типах строения, а также в нижней головке ЛКМ при всех трех типах строения значимые различия в числе гипоинтенсивных участков отсутствовали.

Количественная оценка гипоинтенсивных участков по ходу волокон ЛКМ, МКМ и СЖМ, характеризующая интенсивность морфологических нарушений жевательных мышц представлена в таблице 14.

Таблица 14

Морфологические нарушения жевательных мышц (ЛКМ, МКМ и СЖМ) в группе 2 (n=156)

Число гипоинтен-сивных участков в жевательных мышцах	(M±m)	Отсутствие гипоинтен-сивных участков		Единичные * гипоинтенсив-ные участки		Множественные ** гипоинтенсивные участки	
		Число мышц	%	Число мышц	%	Число мышц	%
ЛКМ (верхняя головка)							
справа	0,9± 0,8	26	33,3	52	66,7	-	-
слева	1,2 ±0,9	18	23,0	60	77,0	-	-
ЛКМ (нижняя головка)							
справа	2,9± 1,3	3	3,8	57	73,1	18	23,1
слева	2,8 ±1,3	3	3,8	50	64,1	25	32,1
МКМ							
справа	2,5 ±1,6	13	16,7	45	57,7	20	25,6
слева	1,9 ±1,6	20	25,6	48	61,6	10	12,8
СЖМ							

справа	1,5± 1,3	21	26,9	50	64,1	7	9,0
слева	1,5 ±1,3	19	24,4	55	70,5	4	5,1

Примечание: * Единичные гипоинтенсивные участки - от одного до трех,

** Множественные гипоинтенсивные участки - 4 и более,

ЛКМ – латеральная крыловидная мышцы, МКМ – медиальная крыловидная мышцы, СЖМ – собственно жевательная мышца.

Из таблицы 14 следует, что у пациентов с клиническими признаками МСД ВНЧС:

- в верхней головке ЛКМ справа и слева обнаружили единичные гипоинтенсивные участки в 66,7% и 77 % случаев, соответственно. Верхняя головка ЛКМ характеризовалась однородной структурой слева в 23% и справа в 33,3 % случаев. Множественные гипоинтенсивные участки в верхней головке ЛКМ с обеих сторон отсутствовали.

- в нижней головке ЛКМ слева и справа преобладали единичные гипоинтенсивные участки в 64,1% и 73,1% случаев, соответственно. Изменения носили множественный характер справа в 23,1%, слева в 32,1% случаев; отсутствовали в 3,8% мышц с обеих сторон.

- в МКМ отметили единичные гипоинтенсивные участки справа в 57,7% и слева в 61,6 % случаев, множественные – слева в 12,8%, справа в 25,6 %, в остальных случаях МКМ имели однородную МР структуру.

- В СЖМ с обеих сторон визуализировали единичные гипоинтенсивные участки в 64,1% и 70,5 % случаев (справа и слева, соответственно), множественные нарушения наблюдали слева в 5,1% и справа в 9,0 % случаев. В остальных случаях СЖМ характеризовались однородным МР-сигналом.

В результате количественного анализа гипоинтенсивных участков в жевательных мышцах у пациентов с клиническими нарушениями: их число в верхней головке ЛКМ варьировало от одного до трех, в МКМ и нижней головке ЛКМ - от одного до шести; в СЖМ - от одного до пяти. В верхней и нижней

головках ЛКМ для оценки интенсивности морфологических нарушений определяли длину и толщину гипоинтенсивных участков (Таблица 15).

Таблица 15

Характеристика морфологических нарушений верхней и нижней головок латеральной крыловидной мышцы (ЛКМ) в группе 2 (n=156)

Параметры гипоинтенсивных участков (мм)	Гипоинтенсивные участки в ЛКМ справа				Гипоинтенсивные участки в ЛКМ слева			
	ВГ*		НГ**		ВГ		НГ	
	Число мышц	%	Число мышц	%	Число мышц	%	Число мышц	%
Длина до 10,0	39	50,0	30	38,5	43	55,1	29	37,2
Длина более 11,0	14	17,9	48	61,5	17	21,8	49	62,8
Толщина до 1,0	29	37,0	39	50,0	29	37,2	38	48,7
Толщина более 1,1	24	30,8	39	50,0	31	39,7	40	51,3

Примечание: * - верхняя головка ЛКМ, ** - нижняя головка ЛКМ.

Из таблицы 15 следует, что у пациентов с клиническими нарушениями гипоинтенсивные участки в верхних головках ЛКМ, длиной до 10,0 мм, наблюдали в половине исследуемых мышц с двух сторон. Участки большей протяженности (более 11,0 мм) по ходу волокон верхних головок ЛКМ отметили в 17,9% и 21,8 % случаев (справа и слева, соответственно). В нижних головках ЛКМ преобладали гипоинтенсивные участки длиной более 11,0 мм (в 61,5% и 62,8% - справа и слева, соответственно), в остальных 37,2% и 38,5% случаях их длина не превышала 10,0 мм. Структурные изменения преобладали в нижних головках ЛКМ по сравнению с верхними головками, имели различную толщину и были визуализированы во всех случаях. Значимых различий в распределении ЛКМ с обеих сторон в зависимости от толщины гипоинтенсивных участков в верхних и нижних головках не выявили.

Помимо гипоинтенсивных на всех импульсных последовательностях участков выявили множественные участки в ЛКМ и СЖМ, расположенные по ходу волокон, толщиной 1,0-2,0 мм, которые характеризовались гиперинтенсивным сигналом на PD и T2 GRE ИП, гипоинтенсивным сигналом на T2 Fat Sat ИП, по МР структуре соответствующие жировым включениям, вероятно, дегенеративного характера. Распространенность жировых включений в ЛКМ и СЖМ с двух сторон у пациентов группы 2 представлена в таблице 16.

Таблица 16

Распространенность жировых включений в латеральной крыловидной и собственно жевательной мышцах (ЛКМ, СЖМ) в группе 2 (n=156)

Жевательные мышцы		Отсутствие жировых включений		Наличие участков жировых включений	
		Число мышц	%	Число мышц	%
ЛКМ	справа	75	48,1	3	1,9
	слева	76	48,7	2	1,3
СЖМ	справа	64	41	14	9
	слева	66	42,3	12	7,7

Из таблицы 16 следует, что жировые включения в ЛКМ выявили в 3,2% случаев. В СЖМ подобные изменения наблюдали в 16,7% случаев. Зависимость между наличием жировых включений по ходу волокон СЖМ, ЛКМ и асимметрией мышц, а также клиническими проявлениями МСД ВНЧС отсутствовала.

3.6 Магнитно-резонансная характеристика жевательных мышц в сопоставлении с клиническими симптомами мышечно-суставной дисфункции височно-нижнечелюстных суставов

Особенности строения жевательных мышц изучали, сравнивая МР-томограммы обследуемых лиц без клинических нарушений (группа 1) и пациентов с признаками мышечно-суставной дисфункции ВНЧС (группа 2), сопоставляли количественные и качественные параметры морфологических нарушений с клиническими признаками МСД ВНЧС.

Для выявления патологических изменений в верхней и нижней головках ЛКМ, МКМ и СЖМ сравнивали число линейных гипоинтенсивных участков (среднее значение) с двух сторон в группах 1 и 2 (Рисунки 35, 36, 37).

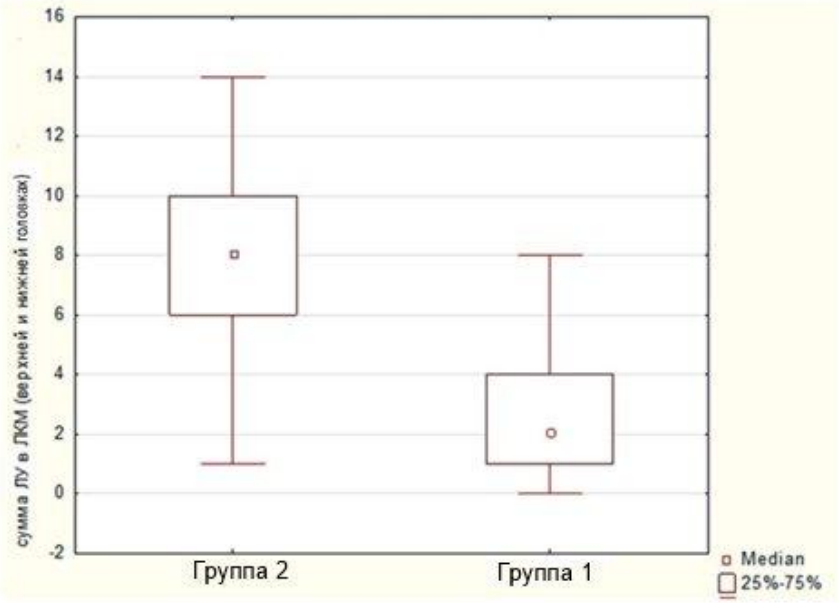

Рис. 35. Распределение линейных участков (ЛУ) с гипоинтенсивным сигналом в верхней и нижней головках латеральных крыловидных мышц (ЛКМ) в группе 1 (без нарушений) и группе 2 (с клиническими нарушениями) (данные представлены медианами и квартилями).

Достоверные различия выявили в числе гипоинтенсивных участков в верхней и нижней головках ЛКМ с обеих сторон в группах 1 и 2 ($p<0,001$).

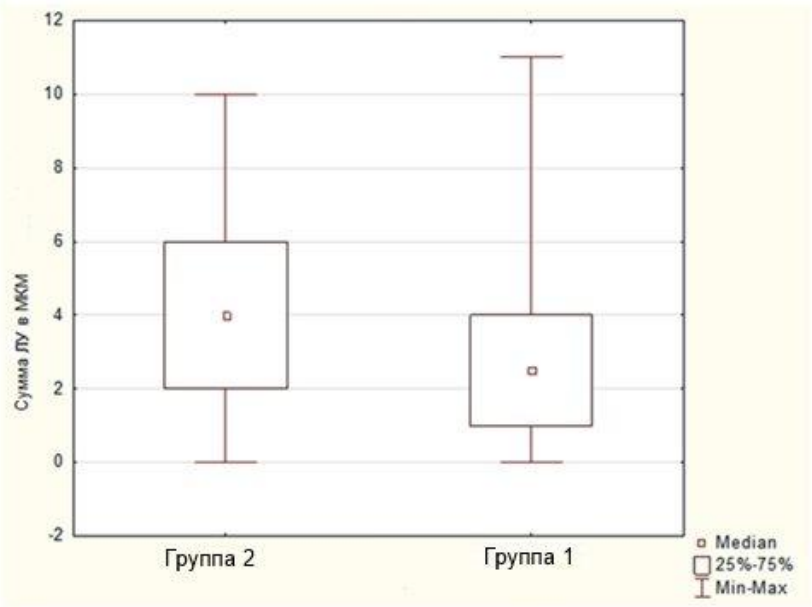

Рис. 36. Распределение линейных участков (ЛУ) с гипоинтенсивным сигналом в медиальных крыловидных мышцах (МКМ) в группе 1 (без нарушений) и группе 2 (с клиническими нарушениями) (данные представлены медианами и квартилями).

Достоверные различия выявили в числе гипоинтенсивных участков в МКМ с обеих сторон в группах 1 и 2 ($p<0,05$).

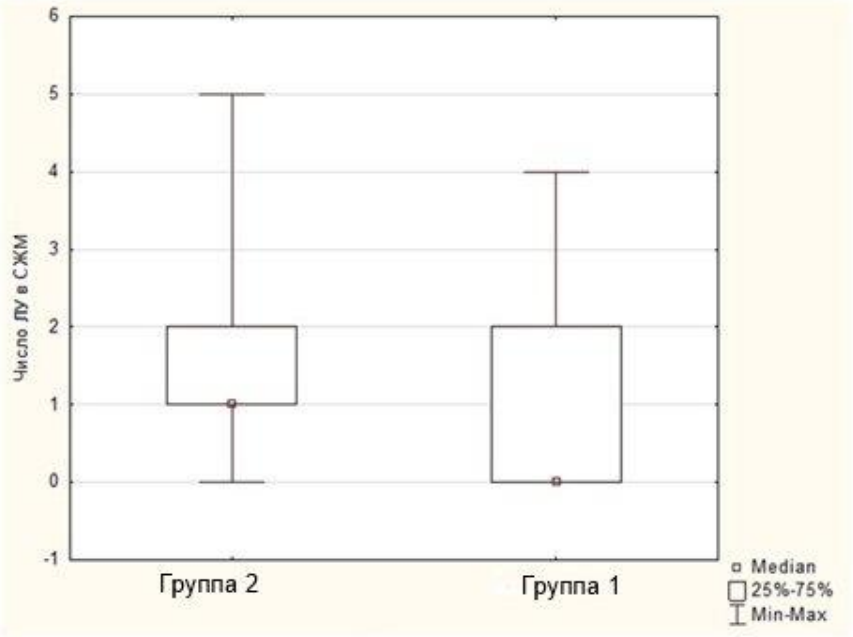

Рис. 37. Распределение линейных участков (ЛУ) с гипоинтенсивным сигналом в собственно жевательных мышцах (СЖМ) в группе 1 (без нарушений)

и группе 2 (с клиническими нарушениями) (данные представлены медианами и квартилями).

Достоверные различия выявили в числе гипоинтенсивных участков в СЖМ с обеих сторон в группах 1 и 2 ($p<0,05$).

Обнаружили, что морфологические нарушения в ЛКМ имеют различную локализацию: только в области сухожильно-мышечного перехода и/или распространяясь от области прикрепления на среднюю треть брюшка мышцы. Определили топографию структурных нарушений ЛКМ у пациентов с признаками МСД ВНЧС и особенности строения ЛКМ у обследуемых без клинических нарушений (Рисунок 38).

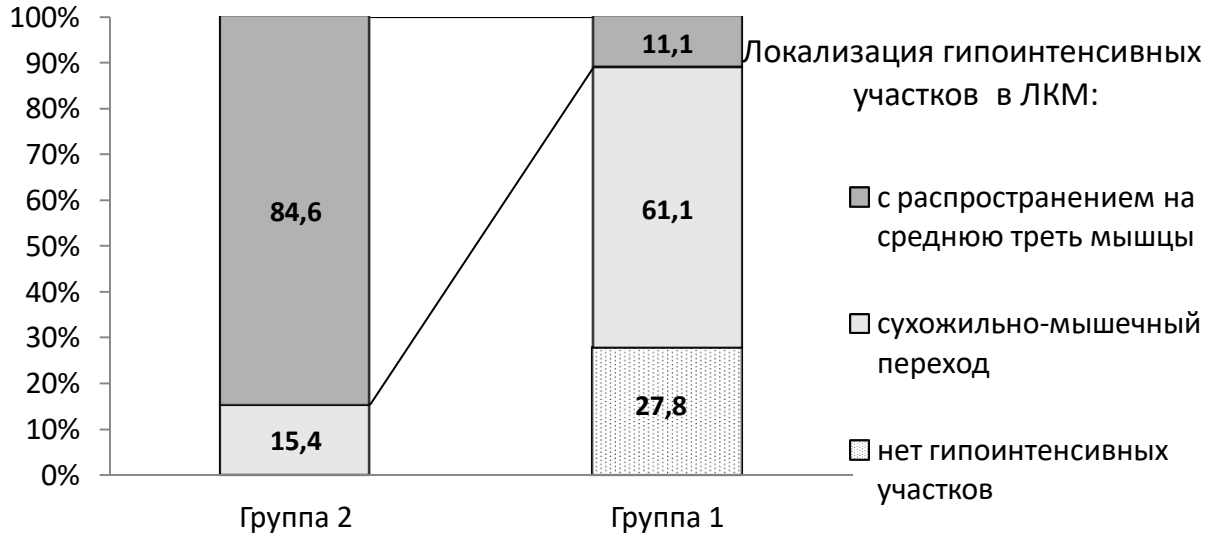

Рис. 38. Распределение латеральных крыловидных мышц (ЛКМ) в зависимости от локализации гипоинтенсивных участков в группе 1 (без нарушений) и группе 2 (с клиническими нарушениями).

В группе 1 преобладали ЛКМ (61,1%) с гипоинтенсивными участками, расположенными только в области сухожильно-мышечного перехода. В группе 2 гипоинтенсивные участки в ЛКМ распространялись от сухожильно-мышечного перехода на среднюю треть мышц (84,6 %). Получены высокозначимые различия

в локализации гипоинтенсивных участков в ЛКМ в группах 1 и 2 (χ^2 = 40,12; p < 0,001; C = 0,66).

Для оценки степени вовлеченности ЛКМ в патологический процесс сравнивали длину гипоинтенсивных участков в ЛКМ в группах 1 и 2 (Рисунок 39).

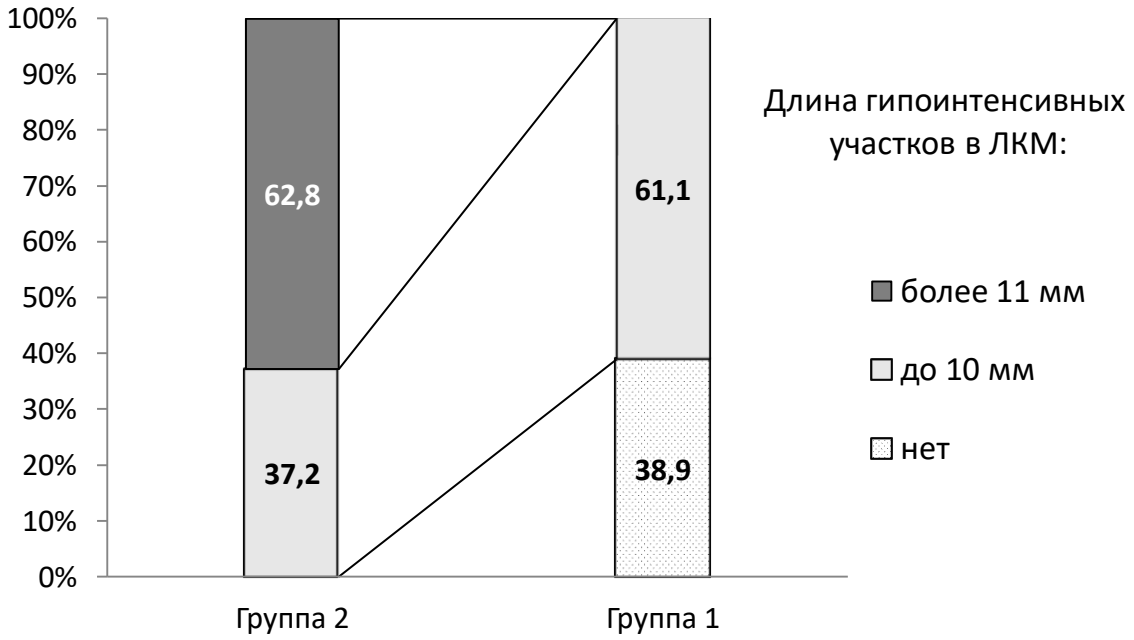

Рис. 39. Распределение латеральных крыловидных мышц (ЛКМ) в зависимости от длины гипоинтенсивных участков в группе 1 (без нарушений) и группе 2 (с клиническими нарушениями).

Среди обследуемых без нарушений гипоинтенсивные участки в ЛКМ длиной более 11 мм выявлены не были. У пациентов с клиническими симптомами подобные участки протяженностью более 11 мм наблюдали в 62,8% случаев. Высокозначимые различия получили в длине гипоинтенсивных участков в ЛКМ в группах 1 и 2 (p<0,001).

Для оценки интенсивности морфологических нарушений сравнивали толщину гипоинтенсивных участков в ЛКМ в группах 1 и 2 (Рисунок 40).

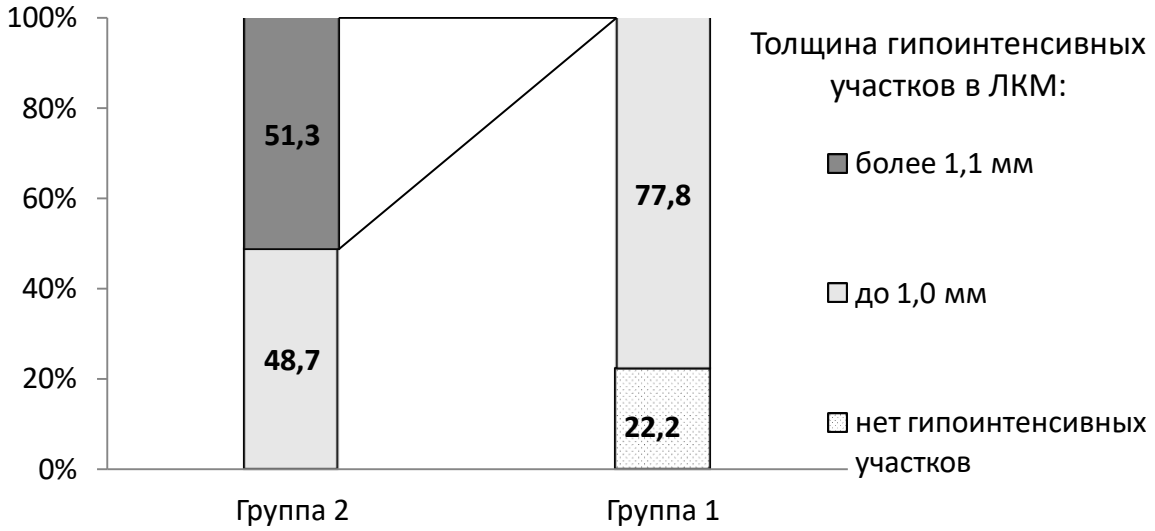

Рис. 40. Распределение латеральных крыловидных мышц (ЛКМ) в зависимости от толщины гипоинтенсивных участков в группе 1 (без нарушений) и группе 2 (с клиническими нарушениями).

У обследуемых без клинических нарушений ЛКМ с гипоинтенсивными участками толщиной более 1,1 мм не выявили. У пациентов группы 2 доли ЛКМ с гипоинтенсивными участками, толщиной до 1,0 мм и более 1,1 мм, приблизительно равны (51,3% и 48,7%). Получены высокозначимые различия в толщине гипоинтенсивных участков в ЛКМ в группах 1 и 2 (χ^2 =4,56; p<0,001).

Число гипоинтенсивных участков в верхней и нижней головках ЛКМ у пациентов группы 2 сопоставляли с их длиной (Рисунок 41).

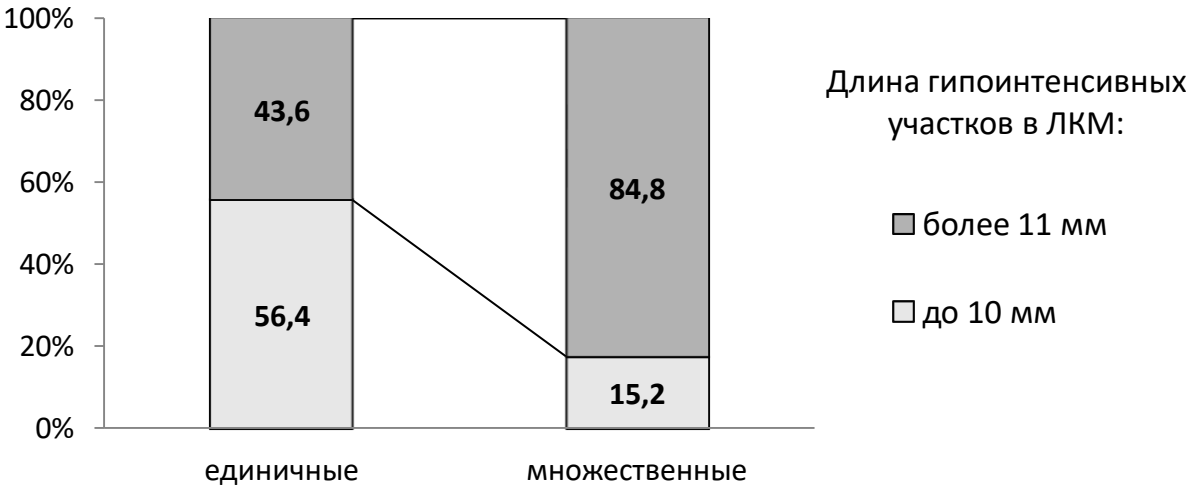

Число гипоинтенсивных участков в верхней и нижней головках ЛКМ

Рис. 41. Распределение латеральных крыловидных мышц (ЛКМ) в зависимости от числа и длины гипоинтенсивных участков у пациентов с клиническими нарушениями.

При единичном характере изменений в верхней и нижней головках ЛКМ преобладали гипоинтенсивные участки длиной до 10 мм (56,4%). При множественном характере возрастает доля ЛКМ с гипоинтенсивными участками протяженностью более 11 мм (84,8%). Выявили значимую сопряженность между длиной и числом гипоинтенсивных участков в верхней и нижней головках ЛКМ (χ^2= 11,44; p=0,0033; c =0,44).

ЛКМ с гипоинтенсивными участками различной толщины (до 1,0 мм и более 1,1 мм) и длины (до 10 мм и более 11 мм) у пациентов группы 2 сопоставляли с топографией изменений: в области сухожильно-мышечного перехода и в области прикрепления мышцы с переходом на среднюю треть брюшка ЛКМ (Рисунки 42, 43).

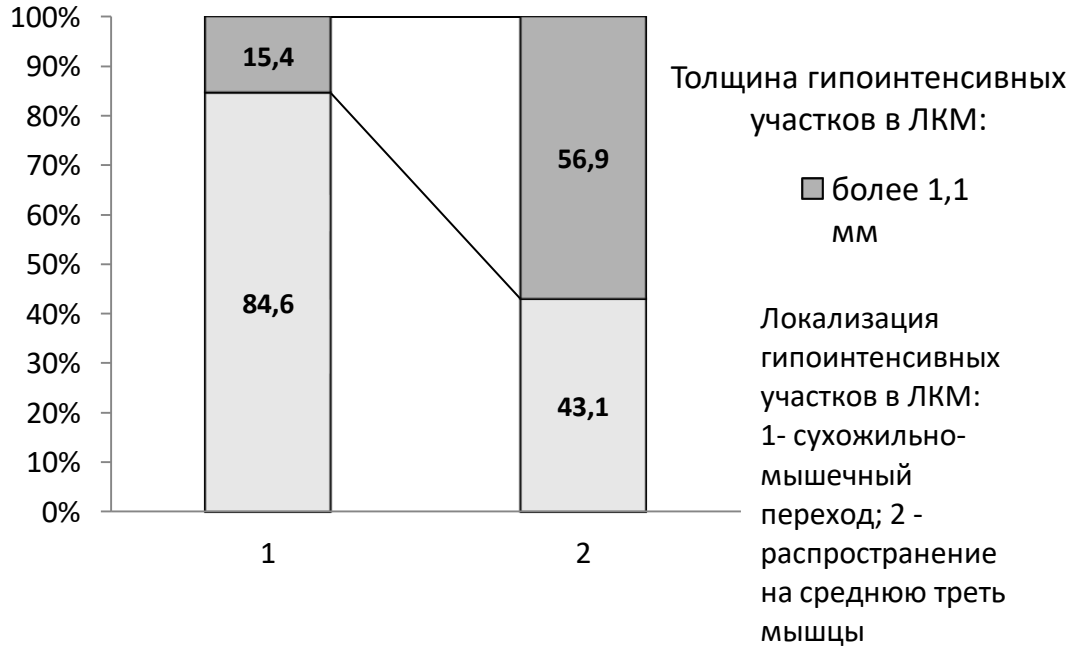

Рис.42. Распределение латеральных крыловидных мышц (ЛКМ) в зависимости от локализации гипоинтенсивных участков и их толщины у пациентов с клиническими нарушениями (группа 2).

При локализации морфологических нарушений в области сухожильно-мышечного перехода преобладают ЛКМ (84,6%) с гипоинтенсивными участками толщиной до 1,0 мм. При распространении изменений на среднюю треть брюшка ЛКМ возрастает доля ЛКМ (56,9%) с гипоинтенсивными участками толщиной более 1,1 мм. Выявили значимую сопряженность между толщиной гипоинтенсивных участков в ЛКМ и их локализацией (χ^2=7,47; p=0,0062; C=0,42).

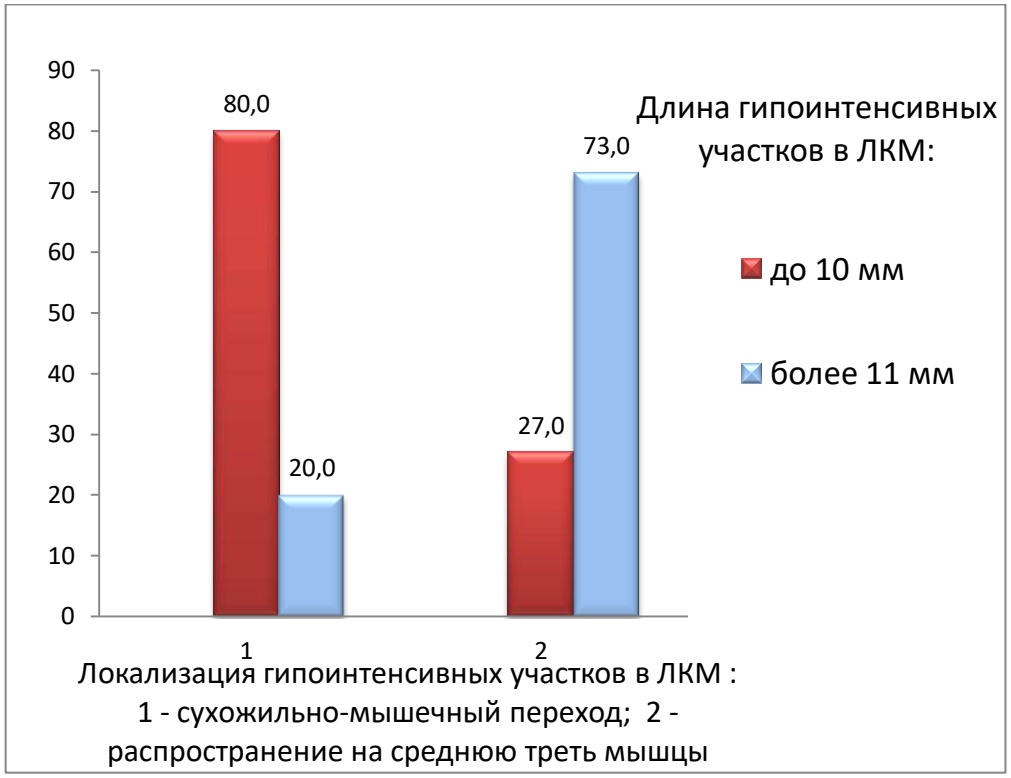

Рис. 43. Распределение латеральных крыловидных мышц (ЛКМ) в зависимости от локализации гипоинтенсивных участков и их длины у пациентов с клиническими нарушениями (группа 2).

При расположении гипоинтенсивных участков в области сухожильно-мышечного перехода преобладают ЛКМ (80,0 %) с длиной участков до 10 мм. При распространении изменений на среднюю треть брюшка ЛКМ возрастает доля ЛКМ (73,0 %) с гипоинтенсивными участками длиной более 11 мм. Выявили

значимую сопряженность между длиной и локализацией гипоинтенсивных участков в ЛКМ (χ^2=14,58; p=0,00013; C=0,56).

Число гипоинтенсивных участков в верхней и нижней головках ЛКМ, в МКМ и СЖМ сопоставляли с длительностью заболевания. Достоверную корреляционную связь выявили между длительностью заболевания и числом гипоинтенсивных участков в верхней и нижней головках ЛКМ с обеих сторон (p<0,001; r=0,551) (Рисунок 44); между длительностью заболевания и суммой гипоинтенсивных участков в верхней и нижней головках ЛКМ и в МКМ с обеих сторон (p<0,001; r=0,519); между длительностью заболевания и числом гипоинтенсивных участков в СЖМ (p<0,05; r=0,226) (Рисунок 45).

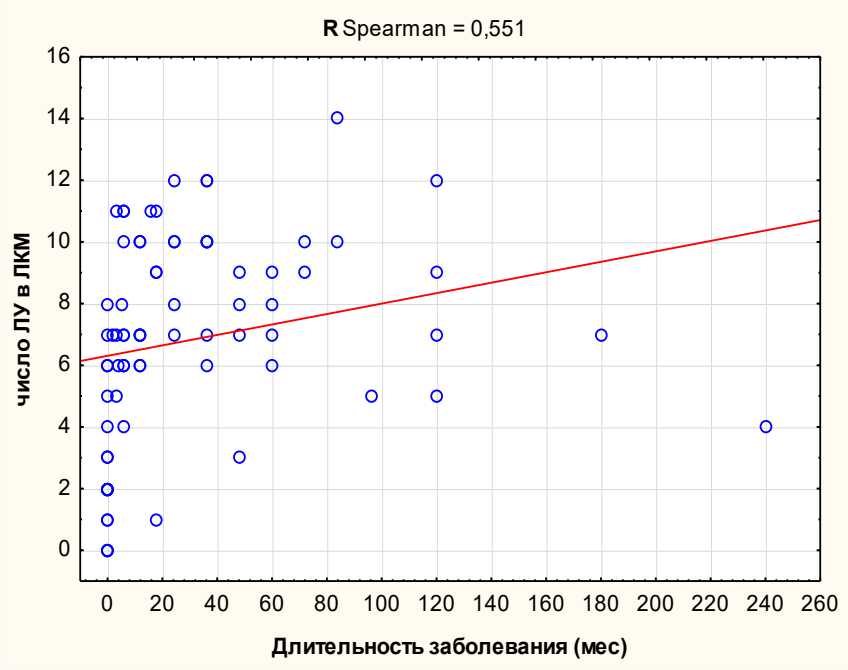

Рис. 44. Распределение линейных участков (ЛУ) с гипоинтенсивным МР сигналом в латеральных крыловидных мышцах (ЛКМ) в зависимости от длительности заболевания (определение коэффициента ранговой корреляции Спирмана).

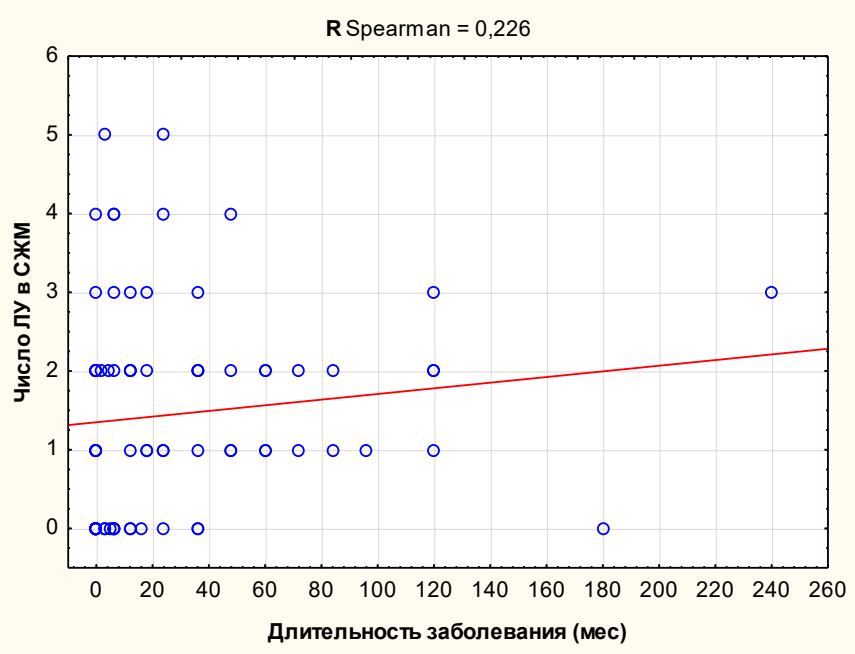

Рис.45 Распределение линейных участков (ЛУ) с гипоинтенсивным МР сигналом в собственно жевательных мышцах (СЖМ) в зависимости от длительности заболевания (определение коэффициента ранговой корреляции Спирмана).

Клинические признаки МСД ВНЧС в сочетании с морфологическими внутрисуставными нарушениями, выявленными по данным МРТ, сопоставляли с асимметрией поперечного размера нижней головки ЛКМ (Рисунок 46). Из клинических нарушений учитывали: амплитуду открывания рта, щелчки при движениях в суставе, девиацию нижней челюсти, болезненность при пальпации ЛКМ и СЖМ. Наличие дислокации суставного диска визуализировали с помощью МРТ.

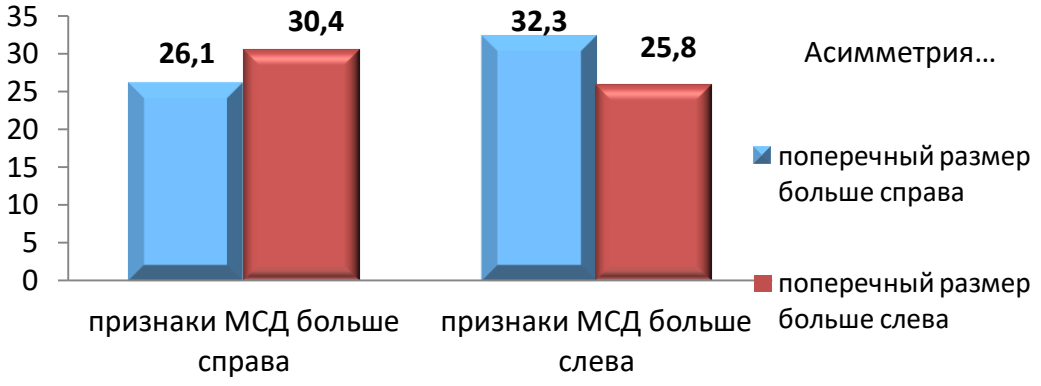

Рис. 46. Распределение пациентов в зависимости от интенсивности клинических проявлений мышечно-суставной дисфункции височно-нижнечелюстных суставов и асимметрии поперечного размера нижней головки латеральной крыловидной мышцы (ЛКМ).

При более выраженной клинической симптоматике с одной стороны определили больший поперечный размер нижней головки ЛКМ с контралатеральной стороны ($p>0,05$).

Морфологические нарушения в СЖМ различной степени в группе 2 сопоставляли с асимметрией их поперечного размера (Рисунок 47).

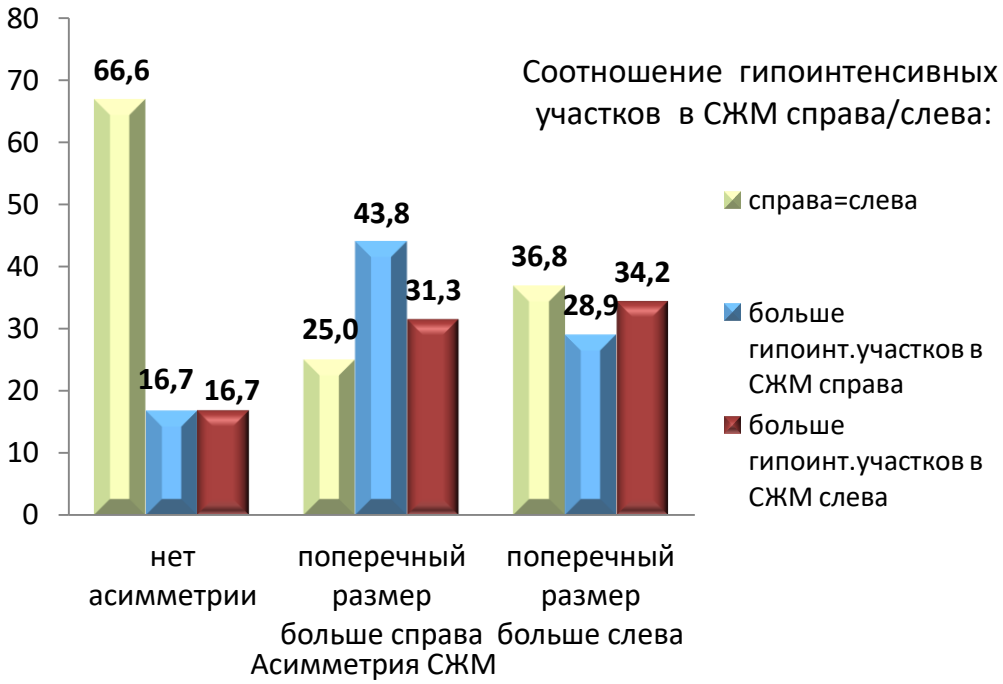

Рис. 47. Распределение собственно жевательных мышц (СЖМ) в зависимости от симметрии их размера и числа гипоинтенсивных участков справа/слева.

При сопоставлении числа гипоинтенсивных участков в СЖМ и асимметрии их поперечного размера отметили тенденцию к преобладанию большего числа гипоинтенсивных участков в мышце при большем ее поперечном размере ($\chi^2 = 8,78$; $p=0,067$).

Одним из симптомов МСД ВНЧС является ограничение открывания рта, которое сопоставляли с длиной гипоинтенсивных участков в ЛКМ (до 10,0 мм и более 11,0 мм) (Рисунок 48).

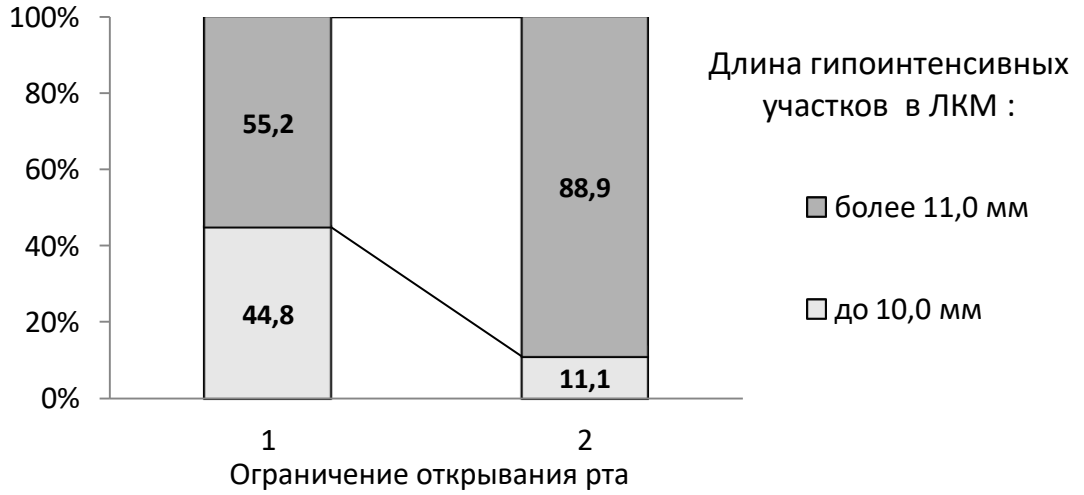

Рис. 48. Распределение латеральных крыловидных мышц (ЛКМ) в зависимости от длины гипоинтенсивных участков и степени (1 и 2) ограничения открывания рта.

При уменьшении амплитуды открывания рта отметили тенденцию увеличения доли ЛКМ (88,9%) с длиной гипоинтенсивных участков более 11,0 мм (χ^2 =3,36; p=0,067).

Провели сравнение различной степени болевых симптомов при пальпации ЛКМ с интенсивностью морфологических нарушений (толщина гипоинтенсивных участков до 1,0 мм и более 1,1 мм) (Рисунок 49).

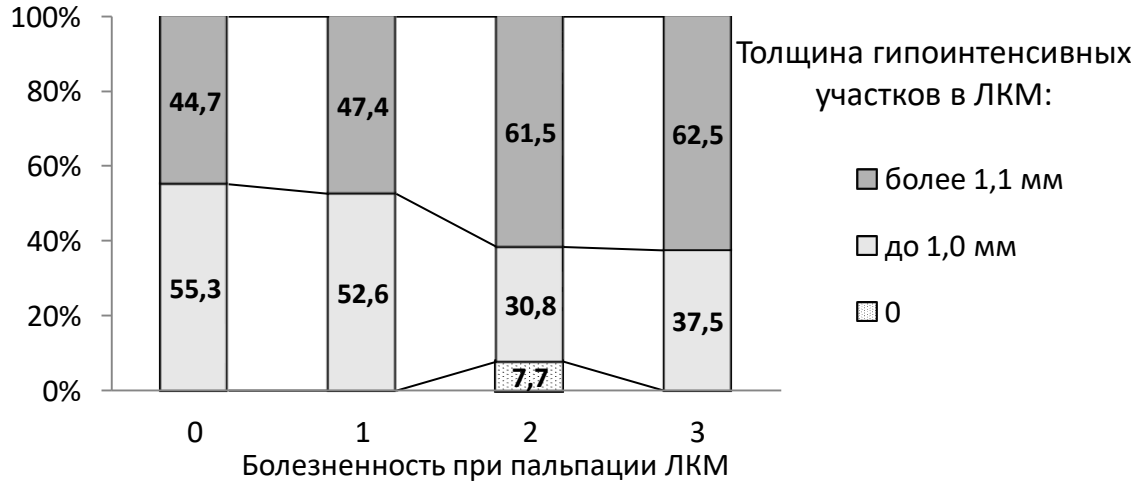

Рис. 49. Распределение латеральных крыловидных мышц (ЛКМ) в зависимости от толщины гипоинтенсивных участков по ходу волокон и степени болевых симптомов при пальпации.

При сравнении различной степени болевых симптомов при пальпации и толщины выявленных участков в ЛКМ отметили тенденцию: при нарастании степени болевых ощущений при пальпации ЛКМ увеличивается доля мышц, с большей толщиной (более 1,1 мм) гипоинтенсивных участков (χ^2 =1,66; p=0,43).

Изучали морфологические нарушения ЛКМ (гипоинтенсивные участки толщиной до 1,0 мм и более 1,1 мм) при наличии/отсутствии дислокации суставного диска с одноименной стороны (Рисунок 50).

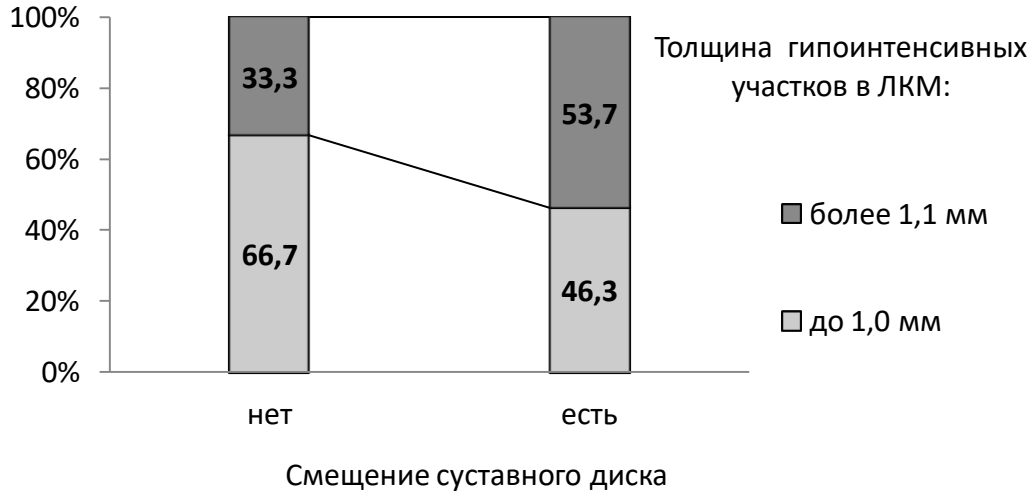

Рис. 50. Распределение латеральных крыловидных мышц (ЛКМ) в зависимости от толщины гипоинтенсивных участков и наличия/отсутствия смещения суставного диска.

При сопоставлении различной толщины гипоинтенсивных участков в структуре ЛКМ по ходу волокон с наличием/отсутствием смещения суставного диска с одноименной стороны отметили тенденцию к увеличению доли ЛКМ с большей толщиной гипоинтенсивных участков (более 1,1 мм) при наличии дислокации суставного диска (χ^2 =0,90; p=0,34).

МР признаки морфологических нарушений в ЛКМ различной интенсивности (гипоинтенсивные участки толщиной до 1,0 мм и более 1,1 мм) сопоставляли со степенью мышечно-суставной дисфункции (Ди1, Ди2, Ди3) (Рисунок 51).

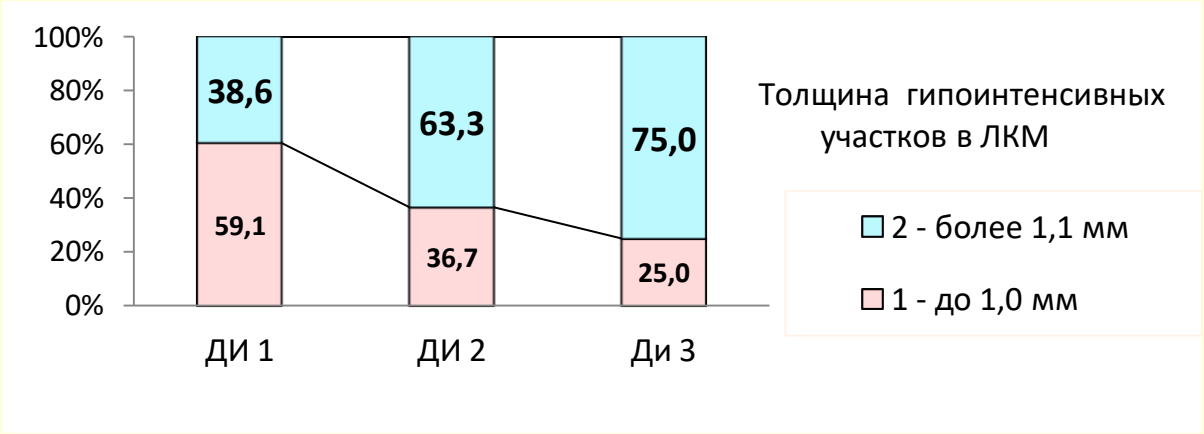

Рис. 51. Распределение латеральных крыловидных мышц (ЛКМ) в зависимости от степени мышечно-суставной дисфункции височно-нижнечелюстных суставов и толщины гипоинтенсивных участков в ЛКМ.

Примечание: Ди1 –дисфункция легкой степени, Ди2 – дисфункции средней степени тяжести, Ди3 – дисфункция тяжелой степени.

Выявили значимую связь между степенью дисфункции ВНЧС и толщиной гипоинтенсивных участков в ЛКМ: при больших значениях индекса клинической дисфункции (в баллах), отражающих нарастание степени мышечно-суставной дисфункции височно-нижнечелюстных суставов (Ди1, Ди2, Ди3) обнаружили увеличение толщины гипоинтенсивных участков (более 1,1 мм) по ходу волокон ЛКМ (χ^2 =5,21; p<0,05).

3.7 Стадийность дегенеративно-дистрофического процесса у пациентов с мышечно-суставной дисфункцией височно-нижнечелюстных суставов

У обследованных пациентов выявили МР признаки дегенеративно-дистрофического процесса в ВНЧС различной интенсивности. Для стадирования

процесса применили классификацию остеоартроза (ОА) ВНЧС (А.В. Силин, Е.И. Семелева, А.В. Бутова, 2014). В соответствии со стадиями ОА пациентов разделили на 5 групп: с отсутствием МР признаков ОА (ОА 0), предартрозом, начальным остеоартрозом (ОА 1), умеренно выраженным остеоартрозом (ОА 2) и выраженным остеоартрозом (ОА 3) (таблица 17).

Таблица 17

Распределение височно-нижнечелюстных суставов (ВНЧС) в зависимости от стадии остеоартроза (n=156)

Стадии ОА	Норма		Предартроз		ОА 1		ОА 2		ОА 3	
	Число ВНЧС	%	Число ВНЧС	%	Число ВНЧС	%	Число ВНЧС	%	Число ВНЧС	%
ВНЧС справа	31	40	5	6	21	27	14	18	7	9
ВНЧС слева	4	5,1	4	5,1	29	37,2	29	37,2	12	15,4

Различные стадии остеоартроза ВНЧС сопоставляли со значениями индекса клинической дисфункции (ИКД), который отражает интенсивность клинических нарушений при мышечно-суставной дисфункции ВНЧС (Рисунок 52).

Рис. 52. Сопоставление стадий остеоартроза (ОА) височно-нижнечелюстных суставов и показателей индекса клинической дисфункции (ИКД) в баллах.

Для стадии предартроза у обследуемых пациентов выявили среднее значение ИКД, эквивалентное 3 баллам, ОА 1 ст. - 4 баллам, ОА 2 ст. - 6 баллам, ОА 3 ст. - 9 баллам.

При сопоставлении различных стадий ОА ВНЧС и показателей ИКД (в баллах) выявили значимую связь между стадией остеоартроза и выраженностью ИКД ($p<0,05$).

3.8 Сопоставление ультразвуковых и магнитно-резонансных характеристик собственно жевательных мыщц при отсутствии и наличии признаков мышечно-суставной дисфункции височно-нижнечелюстных суставов

Для уточнения характера морфологических нарушений в собственно жевательных мышцах, выявленных с помощью МРТ, выполнили ультразвуковое исследование у 20 человек: 10 человек без клинических нарушений (группа 1) и 10 пациентов с признаками МСД ВНЧС (группа 2). В результате сканирования в брюшке мышц лоцировали гиперэхогенные тяжи: от единичных (1-3) до множественных (4 и более) (Рисунок 53).

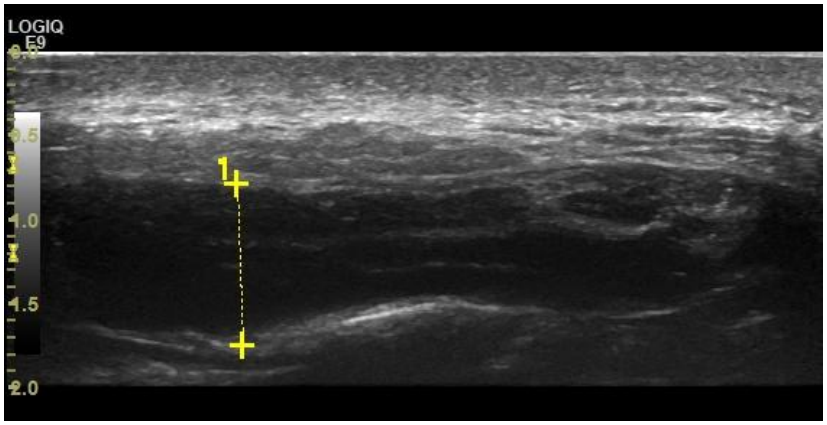

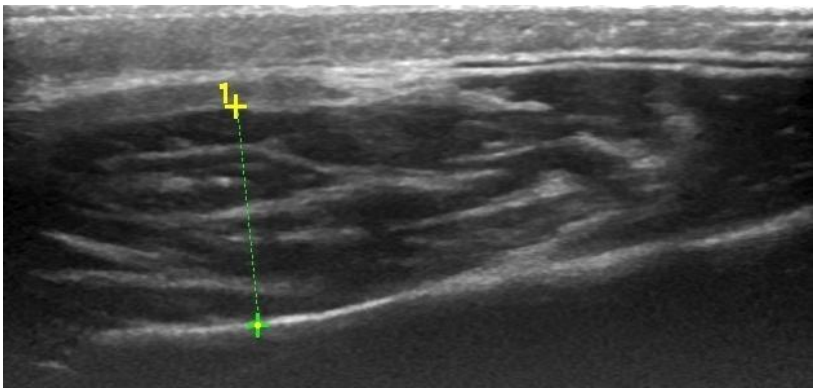

б

Рис. 53 а, б. Эхограммы собственно жевательной мышцы (СЖМ).

а. Эхограмма СЖМ с единичными гиперэхогенными тяжами в структуре.

б. Эхограмма СЖМ с множественными гиперэхогенными тяжами в структуре.

1- измерение толщины брюшка СЖМ.

В группе 1 и группе 2 сравнивали число и толщину участков структурных изменений в СЖМ и поперечный размер СЖМ, полученные при анализе МР томограмм и эхограмм (Рисунки 54, 55, 56).

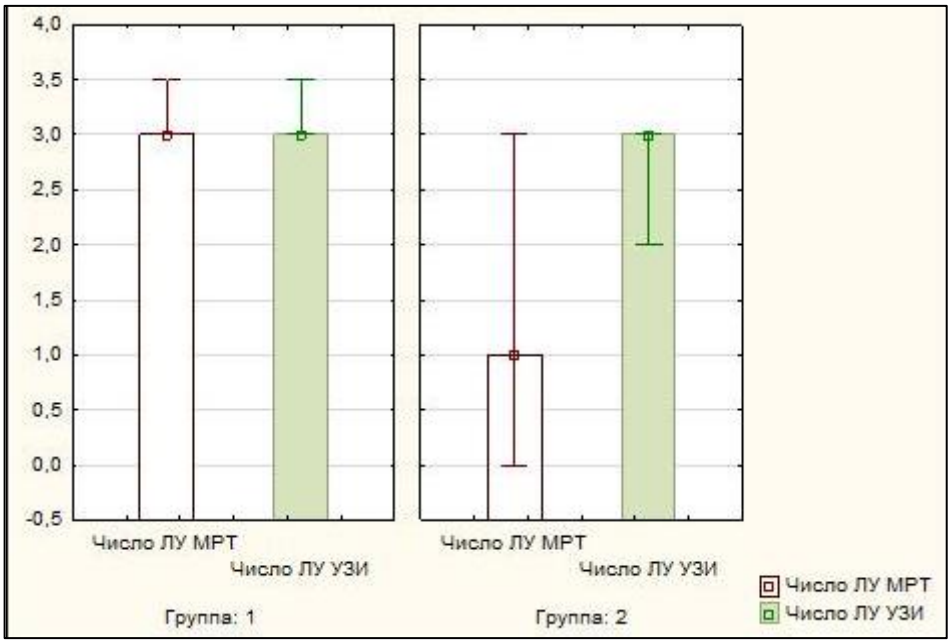

Рис. 54. Число линейных участков (ЛУ) в собственно жевательных мышцах (СЖМ) по данным МРТ и УЗИ в группе 1 (без нарушений) и группе 2 (с клиническими нарушениями). Данные представлены медианами и квартилями.

В результате МРТ и УЗ исследований выявили значимые различия в числе линейных участков в СЖМ у пациентов с признаками МСД ВНЧС ($p<0,001$), у пациентов без клинических нарушений значимых различий не обнаружили (Рисунок 55).

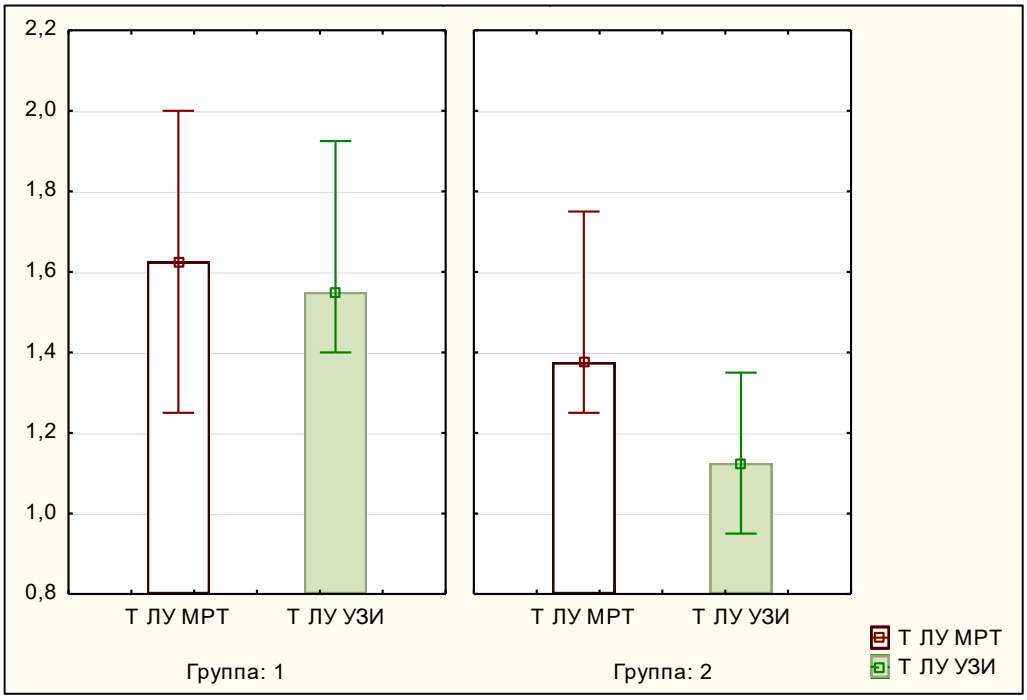

Рис. 55. Толщина (мм) линейных участков (ЛУ) в собственно жевательных мышцах (СЖМ) по данным МРТ и УЗИ в группе 1 (без нарушений) и группе 2 (с клиническими нарушениями). Данные представлены медианами и квартилями.

У пациентов с клиническими проявлениями в СЖМ отметили тенденцию к наличию линейных участков меньшей толщины по данным УЗИ по сравнению с МР данными. У пациентов без признаков МСД ВНЧС значимых различий в толщине линейных участков по данным УЗИ и МРТ не выявили.

У пациентов без клинических проявлений, выявленные УЗ методом гиперэхогенные линейные участки в мышцах, толщиной до 1,0 мм, на МР томограммах не были визуализированы (толщина МР среза составляет 2 мм).

Линейные участки, толщиной более 1,1 мм, лоцированные на эхограммах у пациентов группы 2 и у четырех пациентов группы 1, были визуализированы на МР томограммах.

При проведении морфометрии отметили значимые различия в поперечном размере СЖМ по данным МРТ и УЗИ: у пациентов 1 и 2 групп поперечный размер мышцы на МР томограммах был больше, чем на эхограммах ($p<0,001$) (Рисунок 56).

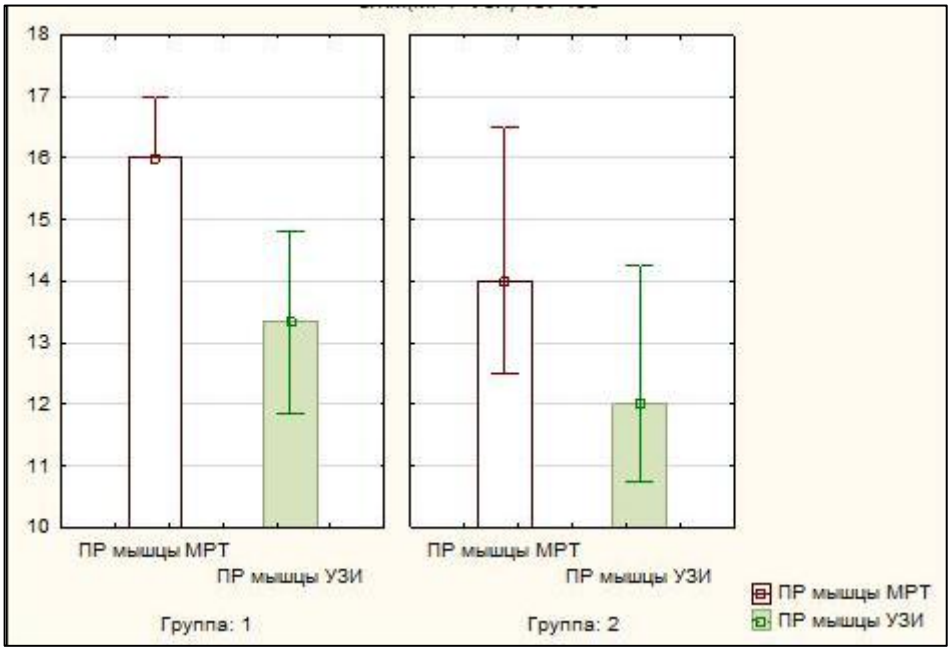

Рис. 56. Поперечный размер (мм) собственно жевательных мышц (СЖМ) по данным МРТ и УЗИ в группе 1 (без нарушений) и группе 2 (с клиническими нарушениями). Данные представлены медианами и квартилями.

При сравнении результатов МРТ и УЗИ различия в поперечном размере СЖМ у пациентов группы 1 составили от 1 мм до 5 мм, в группе 2 - от 1 мм до 6 мм.

У 6 пациентов (трое с клиническими нарушениями и трое без признаков МСД ВНЧС) проведена компрессионная ультразвуковая эластография (Рисунки 57, 58) для определения эластичности мышечной ткани и оценки относительной плотности выявленных уплотнений в структуре СЖМ по отношению к неизмененной мышечной ткани.

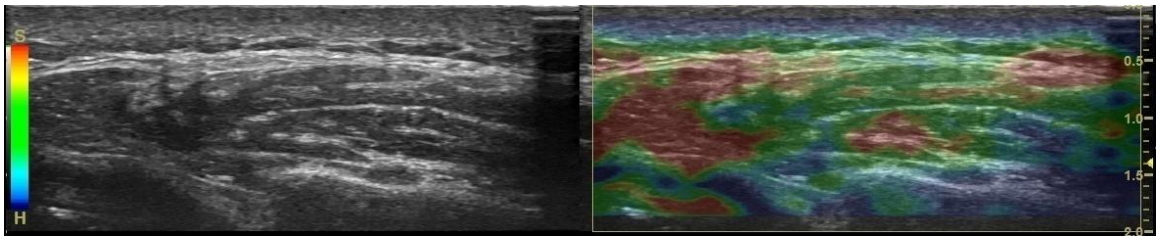

а б

Рис. 57 а,б. Эластограммы собственно жевательной мышцы (СЖМ).

а - «В» режим; б - цветовое картирование (более темным цветом представлены более плотные элементы).

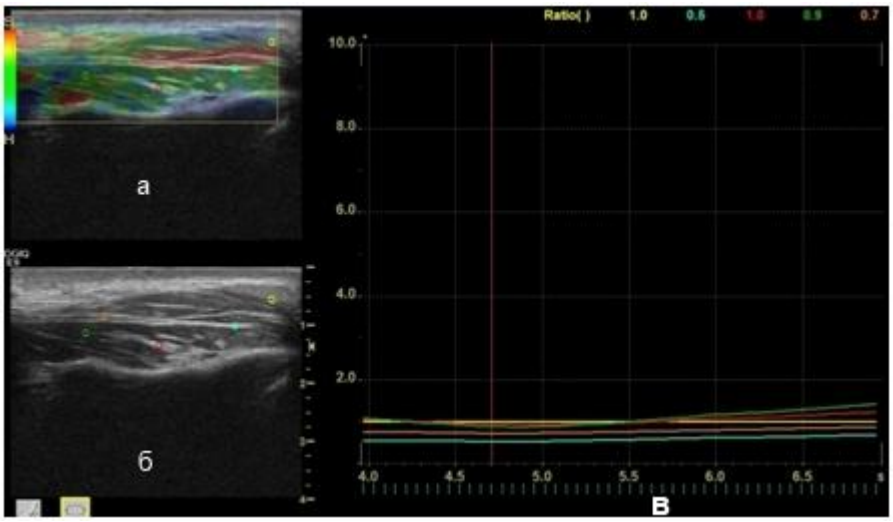

Рис. 58. а, б, в. Эластограммы собственно жевательной мышцы (СЖМ):

а - цветовое картирование, б - «В» режим, в - графическое изображение относительной плотности различных участков мышечной ткани при однородной МР структуре СЖМ.

Пациенту с однородной МР структурой СЖМ, но с наличием тонких гиперэхогенных тяжей на эхограммах выполнили компрессионную УЗ эластографию. В толще брюшка СЖМ цветом обозначены точки измерения относительной плотности мышечной ткани в режиме цветового картирования и в «В» режиме (Рисунок 58 а, б). Показатели относительной плотности мышечной ткани и гиперэхогенных тяжей, в соотношении 0,5:1,0, графически отображены на рис.58 в.

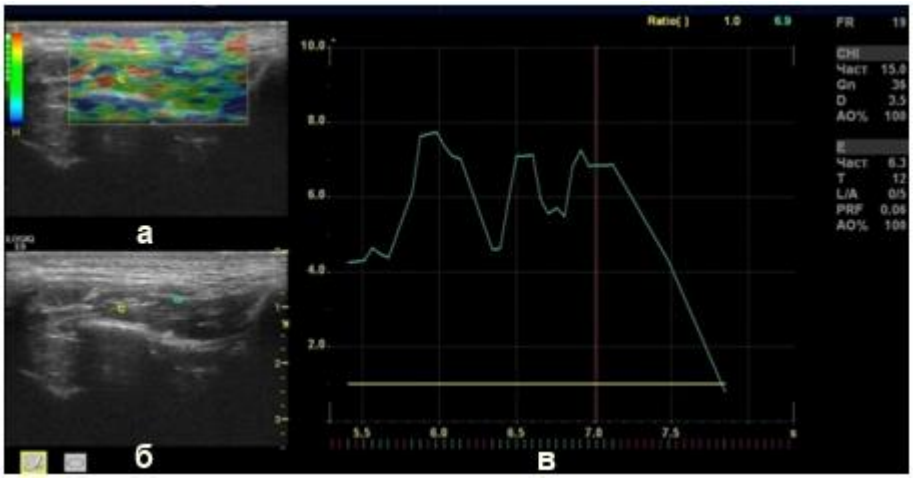

Рис. 59 а, б, в. Эластограммы собственно жевательной мышцы (СЖМ):

а - цветовое картирование, б - «В» режим, в - графическое изображение относительной плотности различных участков мышечной ткани при неоднородной МР структуре СЖМ.

Выполнили компрессионную УЗ эластографию пациенту, в СЖМ которого по данным МРТ выявлены линейные участки с гипоинтенсивным сигналом на PD и T2 GRE ИП. В толще брюшка СЖМ цветом обозначены точки измерения относительной плотности мышечной ткани в режиме цветового картирования и в «В» режиме (Рисунки 59 а, б). Соотношения относительной плотности неизмененной мышечной ткани и гиперэхогенных тяжей составляет 1,0:4,0-1,0:7,9, графическое изображение на рисунке 59 в.

Результаты МРТ и компрессионной УЗ эластографии СЖМ в группе 1 и группе 2 представлены в таблице 18.

Таблица 18

Сравнительная характеристика морфологических нарушений собственно жевательных мышц (СЖМ) по данным МРТ и УЗ эластографии (n=6)

	МРТ СЖМ справа		УЗИ СЖМ справа	МРТ СЖМ слева		УЗИ СЖМ слева
Группы	Число гипо-интен-сивных участков	Толщина участков (мм)	Соотношение отн. плотности неизмененной мышечной ткани и гиперэхогенных участков	Число гипо-интен-сивных участ-ков	Толщина участков (мм)	Соотношение отн.плотности неизмененной мышечной ткани и гиперэхоген-ных участков
Группа 1						
1	0	-	0,5:1	0	-	0,4:1,1
2	2	1,5	0,5:1,5	1	1	1,0:2,0
3	3	1,5	0,6:3,0	2	1,5	0,5:2,7
Группа 2						
1	3	2,5	0,7:5,0	3	2,0	1,0:4,1
2	4	2,0	1,5:5,6	3	2,0	1,0:6,9
3	2	1,5	1,0:3,6	2	1,5	0,8:3,5

У пациентов с клиническими нарушениями гипоинтенсивные участки на МР томограммах в СЖМ, толщиной более 2,0 мм (гиперэхогенные участки на эхограммах), характеризуются следующими соотношениями с показателями относительной плотности неизмененной мышечной ткани по результатам УЗ эластографии: от 5,0:0,7 до 6,9:1,0. В группах 1 и 2 при толщине данных участков 1,5 мм и менее соотношения показателей относительной плотности гиперэхогенных участков и участков неизмененной мышечной ткани варьировали от 1,5:0,5 до 3,6:1,0.

3.9 Сопоставление электромиографических и магнитно-резонансных характеристик жевательных мышц при отсутствии и наличии признаков мышечно-суставной дисфункции височно-нижнечелюстных суставов

Электромиографическое исследование собственно жевательных и височных мышц выполнили у 18 человек без клинических нарушений и ЗЧА (группа 1) и у 17 пациентов с клиническими проявлениями МСД ВНЧС.

МРТ признаки морфологических нарушений СЖМ сопоставляли с ЭМГ показателями для выявления взаимосвязи патологических изменений в мышцах и их электрофизиологических характеристик.

Различное число гипоинтенсивных участков по ходу волокон СЖМ сопоставляли с показателями индекса Asim, которые в большей степени были изменены при асимметричном распределении гипоинтенсивных участков. Значения показателей возрастали, что отражало преобладание суммарной активности СЖМ и ВМ мышц справа, при большем числе гипоинтенсивных участков в правой СЖМ. Снижение показателей данного индекса, свидетельствующее о преобладании суммарной активности СЖМ и ВМ слева, отметили при более выраженных морфологических нарушениях в левой СЖМ. В группе 1 без нарушений отмечали распределение показателей данного индекса в пределах диапазона, соответствующего норме (от -5 до +5) (Рисунок 60).

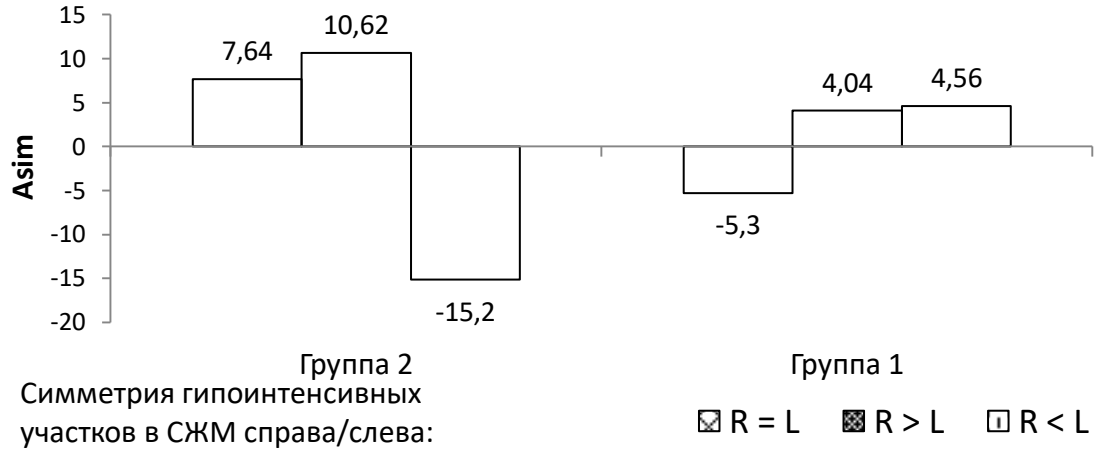

Рис. 60. Распределение показателей индекса Asim в группе 1 (без нарушений) и группе 2 (с клиническими нарушениями) при различном числе гипоинтенсивных участков в собственно жевательных мышцах (СЖМ).

Большее число гипоинтенсивных участков в СЖМ с двух сторон отметили в группах 1 и 2 при показателях индекса Attiv, превышающих норму (более 10), что характеризовало преобладание активности СЖМ по отношению к ВМ ($p<0,05$) (Рисунок 61).

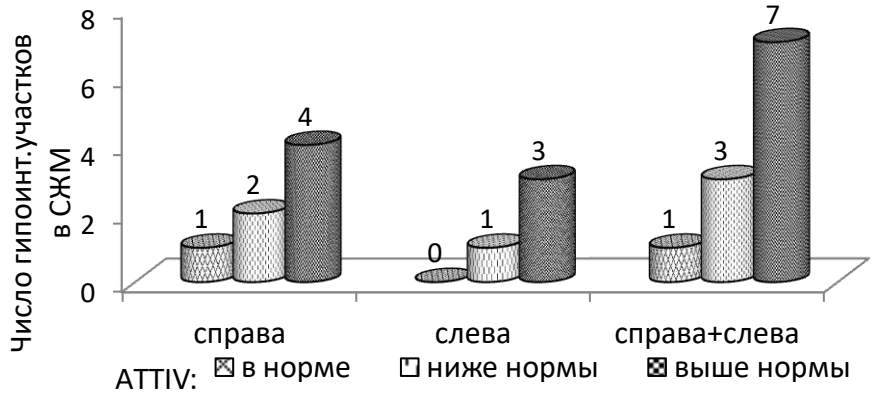

Рис. 61. Распределение показателей индекса Attiv в группе 1 (без нарушений) и группе 2 (с клиническими нарушениями) при различном числе гипоинтенсивных участков в собственно жевательных мышцах (СЖМ).

При сопоставлении значений индекса Impact с изменениями структуры СЖМ в виде участков жировых дегенеративных включений по ходу волокон отметили тенденцию к уменьшению данных показателей, характерное для снижения активности СЖМ во время смыкания по сравнению с разобщением. В группе 1 жировые дегенеративные включения в СЖМ не выявили, показатели индекса Impact в пределах нормы (100-120%) (Рисунок 62).

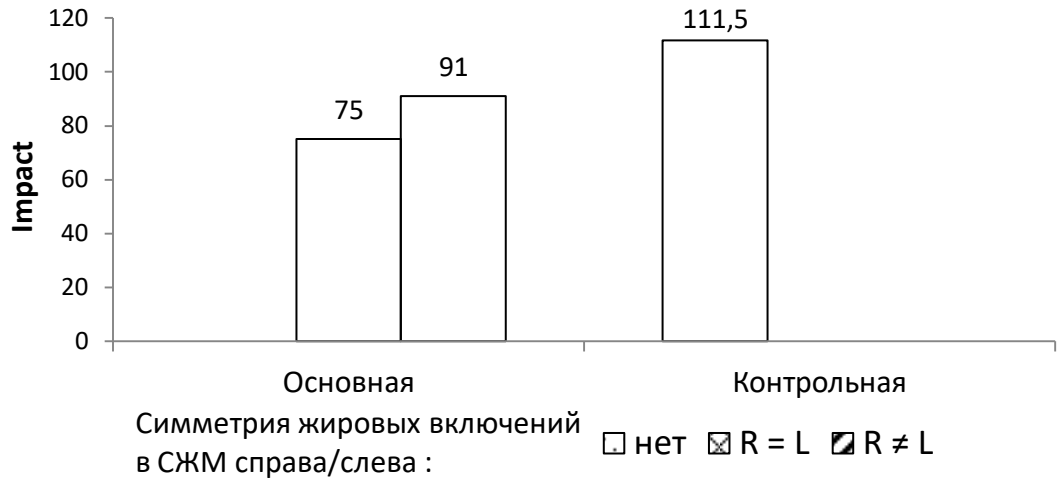

Рис. 62. Распределение показателей индекса Impact при различной выраженности жировых дегенеративных включений в собственно жевательных мышцах (СЖМ).

При сопоставлении показателей индекса Attiv с наличием жировых дегенеративных включений в СЖМ отметили снижение показателей (ниже -10) в группе 2, что характеризовало преобладание активности ВМ по отношению к СЖМ с двух сторон (Рисунок 63).

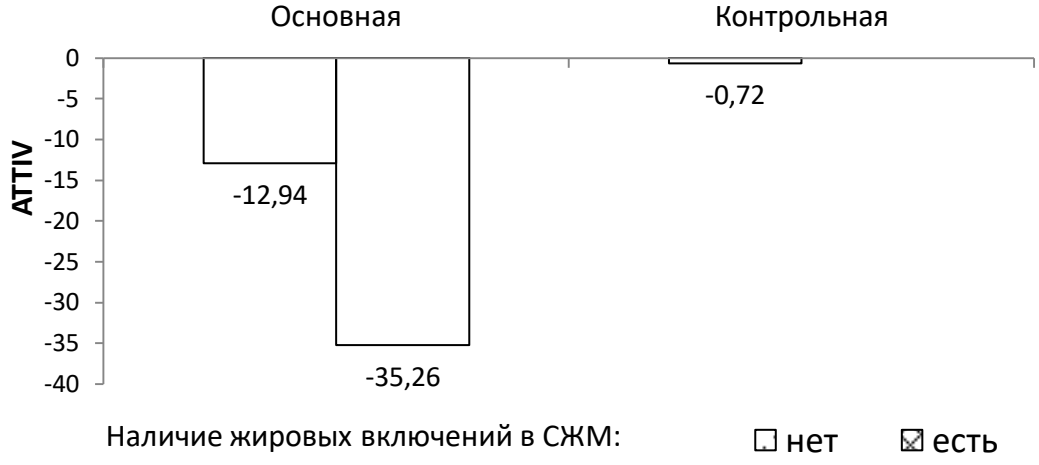

Рис. 63. Распределение показателей индекса Attiv при наличии жировых дегенеративных включений в собственно жевательных мышцах (СЖМ).

3.10 Результаты динамического МРТ наблюдения пациентов с мышечно-суставной дисфункцией височно-нижнечелюстных суставов

3.10.1. Оценка состояния височно-нижнечелюстных суставов и жевательных мышц до и после лечения

Магнитно-резонансную томографию ВНЧС и жевательных мыщц в стандартных положениях закрытого и открытого рта с двух сторон выполнили у 10 пациентов до и после комплексного лечения, включающего ортодонтическое.

При анализе МР томограмм оценивали состояние костных и мягкотканных компонентов ВНЧС в соответствии с методикой динамического МРТ контроля, представленной в разделе 2.7.

Для градации интенсивности морфологических нарушений исследуемых жевательных мышц выявленные изменения разделили на 3 степени: слабовыраженные, умеренные и выраженные. К слабовыраженным изменениям отнесли гипоинтенсивные участки по ходу волокон в числе до трех, толщиной до 1 мм, протяженностью более 11 мм. Умеренно выраженные изменения определяли при наличии гипоинтенсивных участков числом 4-5, толщиной до 1 мм, различной протяженности, либо участки числом до трех, толщиной более 1,1 мм, различной протяженности. Выраженные морфологические изменения отмечали при множественном характере подобных участков (5 и более), различной толщины и протяженности.

Данные о состоянии костных и мягкотканых структур ВНЧС и жевательных мышц с двух сторон до и после лечения представлены в таблицах 19, 20.

Таблица 19

Динамика топографических и морфологических изменений правого височно-нижнечелюстного сустава (ВНЧС) и жевательных мышц (ЖМ) до и после лечения (n=10)

МР характеристика ВНЧС и ЖМ	Правый ВНЧС +ЖМ			
	До лечения		После лечения	
	Число пациентов	%	Число пациентов	%
Топография суставной головки				
а. центральное	4	40	6	60
б. переднее	2	20	3	30
в. ретропозиция	4	40	1	10
Топография суставного диска				
а. без смещения	2	20	3	30
б. неполное переднее смещение с вправлением	3	30	2	20
в. полное переднее смещение с вправлением	1	10	1	10
г. полное переднее смещение без вправления	2	20	2	20
д. медиальное/ латеральное смещение	2	20	2	20
Морфология суставной головки				
а. предартроз	1	10	0	0
б. ОА = 1	8	80	9	90
в. ОА = 2	0	0	0	0
г. ОА=3	1	10	1	10
Синовит				

а. есть	4	40	1	10
б. нет	6	6	9	90
Функция ВНЧС				
а. N	4	40	8	80
б. гипомобильность	6	60	2	20
в. гипермобильность	0	0	0	0
Морфология ЛКМ				
а. N	0	0	0	0
б. слабовыраженные изменения	1	10	4	40
в. умеренно выраженные изменения	5	50	5	50
г. выраженные изменения	4	40	1	10
Морфология МКМ				
а. N	0	0	1	10
б. слабовыраженные изменения	2	20	3	30
в. умеренно выраженные изменения	3	30	2	20
г. выраженные изменения	5	50	4	40
Морфология СЖМ				
а. N	0	0	3	30
б. слабовыраженные изменения	4	40	3	30
в. умеренно выраженные изменения	2	20	3	30
г. выраженные изменения	4	40	1	10

Поперечный размер СЖМ	Уменьшение толщины (до 1 мм)		Уменьшение толщины (более 1 мм)	
	4	40	6	60

Вертикальный размер верхней головки ЛКМ, поперечный размер нижней головки ЛКМ, поперечный размер МКМ справа после лечения без существенной динамики (до 1 мм).

Таблица 20

Динамика топографических и морфологических изменений левого височно-нижнечелюстного сустава (ВНЧС) и жевательных мышц (ЖМ) до и после лечения (n=10)

МР характеристика ВНЧС и ЖМ	Левый ВНЧС + ЖМ			
	До лечения		После лечения	
	Число пациентов	%	Число пациентов	%
Топография суставной головки				
а. центральное	4	40	6	60
б. переднее	2	20	3	30
в. ретропозиция	4	40	1	10
Топография суставного диска				
а. без смещения	1	10	3	30
б. неполное переднее смещение с вправлением	6	60	4	40
в. полное переднее смещение с вправлением	2	20	1	10
г. полное переднее смещение без вправления	1	10	2	20
д. медиальное/латеральное смещение	0	0	0	0
Морфология суставной головки				
а. предартроз	3	30	2	20
б. ОА=1	4	40	5	50

в. ОА=2	2	20	2	20
г. ОА=3	1	10	1	10
Синовит				
а. есть	4	40	1	10
б. нет	6	60	9	90
Функция ВНЧС				
а. N	2	20	3	30
б. гипомобильность	7	70	5	50
в. гипермобильность	1	10	2	20
Морфология ЛКМ				
а. N	1	10	1	10
б. слабовыраженные изменения	1	10	4	40
в. умеренно выраженные изменения	4	40	2	20
г. выраженные изменения	4	40	3	30
Морфология МКМ				
а. N	1	10	1	10
б. слабовыраженные изменения	2	20	3	30
в. умеренно выраженные изменения	2	20	3	30
г. выраженные изменения	5	50	3	30
Морфология СЖМ				
а. N	0	0	3	30
б. слабовыраженные изменения	4	40	4	40
в. умеренно выраженные изменения	1	10	0	0
г. выраженные изменения	5	50	3	30
Поперечный размер СЖМ	Уменьшение толщины (до 1 мм)		Уменьшение толщины (более 1 мм)	
	5	50	5	50

Вертикальный размер верхней головки ЛКМ, поперечный размер нижней головки ЛКМ, поперечный размер МКМ слева после лечения без существенной динамики (до 1 мм).

Всем 10 пациентам стоматологом-ортодонтом назначен курс лечения, включающий в себя три основных направления:

1. Корректоры метаболизма костной и хрящевой ткани (хондропротекторы).

2. Сплинт - терапия.

3. Внутримышечные инъекции ботулотоксина (ботулинотерапия).

1. Хондропротекторы назначали два раза в день, в течение 5 мес. для улучшения обменных процессов и уменьшения дегенеративных изменений в хрящевой ткани, замедления резорбции и ускорения процессов восстановления костной ткани, уменьшения болевых проявлений и увеличения подвижности пораженных суставов. При наличии выраженного болевого синдрома назначали нестероидные противовоспалительные препараты (НПВП) два раза в день после еды в течение 10 дней.

2. Сплинт-терапия заключалась в применении релаксирующих кап для снятия избыточного мышечного напряжения. Капы представляют собой съемные прозрачные накладки на зубы, полностью повторяющие зубной рельеф. Они изготавливаются из прозрачных полимерных пластин по заранее снятым слепкам в артикуляторе с использованием технологий термоформирования индивидуально для каждого пациента. Надеваются на весь зубной ряд верхней и/или нижней челюсти, постепенно выравнивают мышечный баланс. Назначались большинству пациентов ежедневно на ночное время суток.

3. Внутримышечные инъекции ботулотоксина (БТА) в ЛКМ, МКМ, СЖМ и ВМ осуществляли под контролем УЗ аппарата в области с наибольшим количеством уплотнений.

По окончании лечения клинически у всех пациентов наблюдали улучшение состояния: увеличение амплитуды открывания рта, отсутствие девиации нижней челюсти, щелчков при открывании рта, пальпация жевательных мыщц была

безболезненна.

МРТ ВНЧС и жевательных мышц с двух сторон проводили до лечения и через 1,5 мес. - 2 г. после окончания курса лечения. В динамическом наблюдении отметили изменение положения головок мыщелковых отростков нижней челюсти в полости суставов с двух сторон: головки мыщелков располагались в центральном положении в 60% случаев, в переднем положении в 30% случаев, оставались в прежнем ретроположении в полости суставов в 10% случаев.

У двух пациентов наблюдали восстановление внутрисуставных соотношений в виде отсутствия дислокации суставного диска с одной и двух сторон. У остальных 8 пациентов смещение суставных дисков с/без редукции сохранялось.

При сравнении конфигурации и степени дегенеративных изменений суставных головок у одного пациента отметили переход стадии предартроз в первую стадию остеоартроза, в остальных случаях прогрессирования дегенеративных изменений в суставах по данным МРТ не визуализировали.

У трех пациентов отметили отсутствие синовита в обоих ВНЧС после лечения, у одного пациента сохранилось умеренное количество выпота в полости обоих суставов.

Увеличилась степень подвижности суставных головок при открывании рта у четырех пациентов с правой стороны и двух пациентов с левой стороны, головка мыщелка располагалась у вершины суставного бугорка или слегка заходила за его вершину (у одного пациента). Ограничение подвижности суставной головки (гипомобильность) сохранялась у двух пациентов в правом ВНЧС и у пяти пациентов в левом ВНЧС.

При сравнении выявленных морфологических нарушений жевательных мышц до и после проведенного курса лечения отметили:

- изменение структуры ЛКМ с обеих сторон у трех пациентов в виде уменьшения числа и толщины гипоинтенсивных участков по ходу мышечных волокон;

- изменение структуры МКМ с обеих сторон. У трех пациентов выявили

регресс морфоструктурных изменений в мышцах до слабовыраженных с толщиной гипоинтенсивных участков до 1,0 мм. У одного из этих пациентов патологических изменений в структуре МКМ не обнаружили в динамике;

- улучшение структуры СЖМ с обеих сторон. У трех пациентов патологических изменений в обеих СЖМ не визуализировали. Слабовыраженные нарушения в СЖМ отметили у 4 пациентов, и у одного (справа) и трех (слева) пациентов сохранились выраженные изменения вышеуказанных мышц.

У 50-60% наблюдали уменьшение поперечного размера СЖМ в динамике на 1-6 мм, что составляло 7,7-33,3% поперечника исследуемой мышцы. Значимых изменений поперечного размера ЛКМ и МКМ при динамическом наблюдении в течение 18-24 мес. после лечения не выявили.

3.10.2 Клинические примеры

Мониторинг результатов лечения проводили по данным МРТ. Результаты представлены в таблицах 21-23 и проиллюстрированы МР изображениями (Рисунки 64-67).

Пациент А., 33 г.

Дебют заболевания: 1 год назад.

Окклюзия: ЗЧА 1 кл. справа, 2 кл. слева по Энгелю, глубокое резцовое перекрытие, аномалии положения отдельных зубов.

При пальпации: умеренная болезненность СЖМ и ЛКМ с обеих сторон.

Щелчки в обоих ВНЧС.

Девиация нижней челюсти, ограничение открывания рта отсутствуют.

Лечение: каппа, НПВП – 2р/день после еды - 10 дней, хондропротектор - 2р/день – 5 мес., БТА - 100 ЕД. в СЖМ, ЛКМ, МКМ.

Динамика клинических симптомов после курса лечения: отсутствуют щелчки в ВНЧС, пальпация мышц безболезненна.

Динамика МР показателей после курса лечения представлена в таблице 21.

Таблица 21

Мониторинг результатов лечения пациента А.

Показатели	МР характеристика ВНЧС и жевательных мышц			
	до лечения		после лечения (через 1 г)	
	справа	слева	справа	слева
Положение суставной головки	ретропозиция	ретропозиция	центральное	центральное
Положение суставного диска	частичное смещение с редукцией	частичное смещение с редукцией	частичное смещение с редукцией	НОРМА
Синовит	+	+	-	-
Показатели	МР характеристика ВНЧС и жевательных мышц			
	до лечения		после лечения (через 1 г)	
	справа	слева	справа	слева
Функция сустава	норма	норма	норма	гипомобильность
Морфология ЛКМ	умеренные изменения	умеренные изменения	умеренные изменения	слабовыражен-ные изменения
Морфология МКМ	без изменений в динамике			
Морфология СЖМ	умеренные изменения	умеренные изменения	умеренные изменения	НОРМА
Поперечный размер СЖМ (мм)	15	21	15	16

Из таблицы 21 следует, что после лечения у пациента А. суставные головки правого и левого ВНЧС расположены в центральном положении в полости суставов, отметили восстановление физиологических внутрисуставных

соотношений в левом ВНЧС, изменение структуры ЛКМ и СЖМ слева до полного регресса гипоинтенсивных участков в СЖМ, уменьшение поперечного размера СЖМ слева на 23,9%.

Динамика топографии суставного диска левого ВНЧС до и после лечения в положении привычной окклюзии (закрытый рот) представлена на рисунке 64 (а,б).

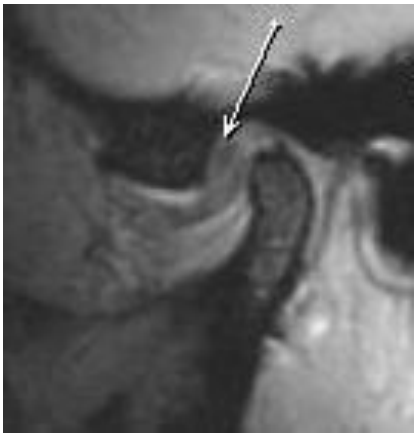

а

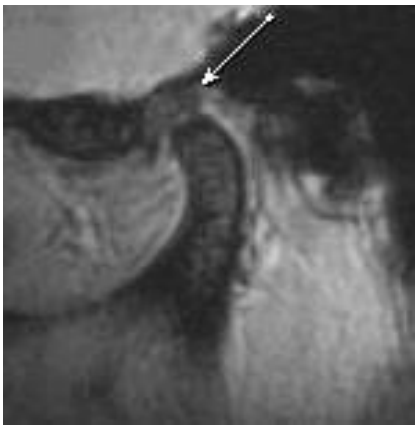

б

Рис. 64 (а,б). Сагиттальные МР томограммы левого височно-нижнечелюстного сустава пациента А. (Т2 GRE ИП).

Стрелками указано положение заднего края диска.

а. до лечения - задний край диска на 10 ч условного циферблата;

б. после лечения – задний край диска на 12 ч условного циферблата.

Пациент Б., 26 лет.

Дебют заболевания: 3 года назад.

Окклюзия: ЗЧА 3 кл. по Энгелю по молярам справа и слева, перекрестная окклюзия, аномалия положения отдельных зубов.

S-образная девиация нижней челюсти.

Ограничения объема движения в суставах.

Щелчки в левом ВНЧС.

Амплитуда открывания рта не ограничена, пальпация мышц безболезненна.

Лечение: каппа, хондропротектор - 2р/день – 5 мес., БТА - 200 ЕД в МКМ,

ЛКМ, СЖМ и височные мышцы.

Динамика клинических симптомов после курса лечения: отсутствуют девиация нижней челюсти и щелчки в ВНЧС, уменьшилась интенсивность головных болей.

Динамика МР показателей после курса лечения представлена в таблице 22.

Таблица 22

Мониторинг результатов лечения пациента Б.

Показатели	МР характеристика ВНЧС и жевательных мышц			
	до лечения		после лечения (через 7 мес.)	
	справа	слева	справа	слева
Положение суставной головки	центральное	центральное	прежнее	
Положение суставного диска	без смещения	частичное смещение с редукцией	без смещения	частичное смещение с редукцией
Синовит	-	-	-	-
Функция сустава	гипомобильность	гипомобильность	НОРМА	НОРМА
Морфология ЛКМ	умеренно выраженные изменения - без динамики			
Морфология МКМ	слабовыражен-ные изменения	умеренные изменения	без динамики	
Морфология СЖМ	слабовыражен-ные изменения	слабовыраженные изменения	НОРМА	НОРМА
Поперечный размер СЖМ (мм)	18	19	12	14

Из таблицы 22 следует, что у пациента Б. после лечения выявили увеличение подвижности суставной головки до нормы в обоих ВНЧС, изменение структуры СЖМ до полного регресса гипоинтенсивных участков, уменьшение поперечного размера СЖМ с двух сторон на 26,3-33,3%.

Динамика топографии суставной головки правого ВНЧС до и после лечения в положении открытого рта представлена на рисунке 65 (а,б).

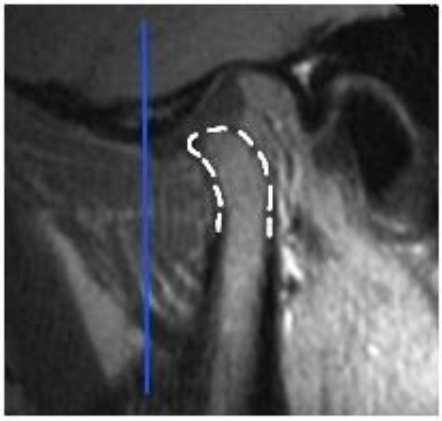

а

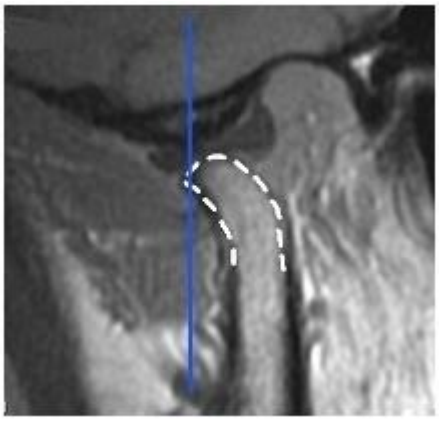

б

Рис. 65 (а, б). Сагиттальные МР томограммы правого височно-нижнечелюстного сустава пациента Б. (PD ВИ).

Положение суставной головки:

а. до лечения – суставная головка не достигает вершины суставного бугорка (гипомобильность),

б.после лечения – суставная головка достигает вершины суставного бугорка.

Примечание: - пунктиром обведена головка мыщелкого отростка нижней челюсти; - вертикальная линия проведена через вершину суставного бугорка.

Динамика морфометрических изменений СЖМ справа до и после лечения представлена на рисунке 66 (а,б).

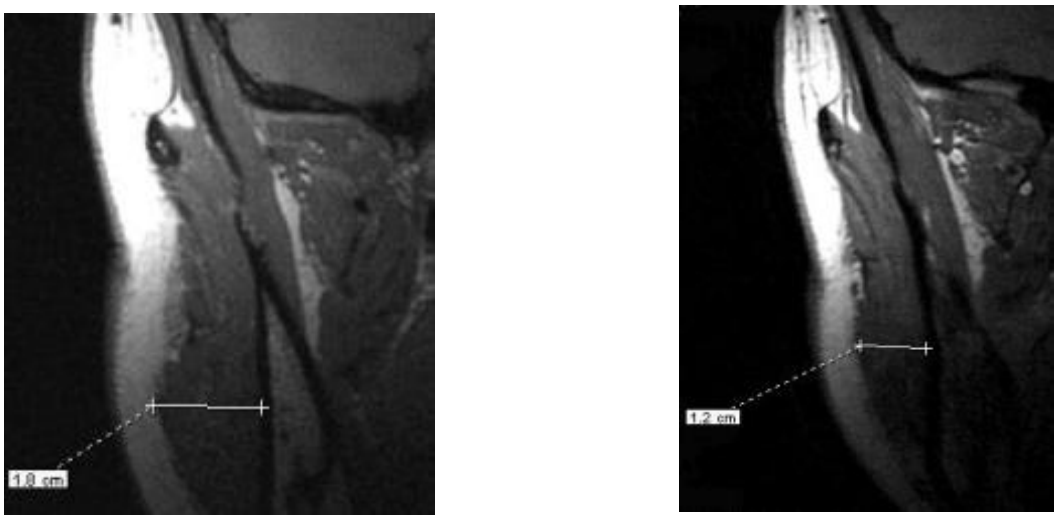

а б

Рис. 66 (а, б). Корональные МР томограммы собственно жевательной мышцы (СЖМ) справа пациента Б. (PD ВИ).

Морфометрия СЖМ: а. до лечения, б. после лечения - уменьшение поперечного размера СЖМ.

Пациент В., 25 лет.

Дебют заболевания: 6 мес. назад.

Окклюзия: ЗЧА 1 кл. по Энгелю справа и слева по молярам, глубокое резцовое перекрытие, аномалия положения отдельных зубов.

S-образная девиация.

Уменьшение объема движения в суставах.

Щелчки в правом ВНЧС.

Болезненность при пальпации обеих ЛКМ (больше справа), СЖМ справа.

Амплитуда открывания рта - без ограничений.

Лечение: каппа, НПВП – 2р/день после еды - 10 дней, хондропротектор - 2р/день – 5 мес., БТА - 100 ЕД в СЖМ и височные мышцы.

Динамика клинических симптомов после курса лечения - отсутствует девиация нижней челюсти, легкий щелчок аускультируется в правом ВНЧС при первом открывании рта, пальпация мышц безболезненна.

Динамика МР показателей после курса лечения представлена в таблице 23.

Таблица 23

Мониторинг результатов лечения пациента В.

Показатели	МР характеристика ВНЧС и жевательных мышц			
	до лечения		после лечения (через 6 мес.)	
	справа	слева	справа	слева
Положение суставной головки	ретропозиция	ретропозиция	центральное	центральное
Положение суставного диска	неполное смещение с редукцией	неполное смещение с редукцией	НОРМА	НОРМА
Синовит	есть	есть	НЕТ	НЕТ
Функция сустава	норма	гипермобиль-ность	прежняя	
Морфология ЛКМ	без динамики - умеренно выраженные изменения			
Морфология МКМ	выраженные изменения	выраженные изменения	слабовыра женные	слабовыраж енные
Морфология СЖМ	выраженные изменения	выраженные изменения	НОРМА	НОРМА
Поперечный размер СЖМ (мм)	13	16	12	15

Из таблицы 23 следует, что у пациента В. суставные головки правого и левого ВНЧС изменили положение в полости суставов в процессе лечения и расположены в физиологическом центральном положении. Отметили восстановление физиологических внутрисуставных соотношений с двух сторон (без смещения диска); изменение структуры СЖМ до полного регресса гипоинтенсивных участков с двух сторон, уменьшение выраженности морфологических изменений в МКМ с двух сторон до слабоинтенсивных, без значимого уменьшения поперечного размера СЖМ после лечения.

Динамика структурных изменений СЖМ справа до и после лечения представлена на рисунке 67 (а,б).

а б

Рис. 67 (а,б). Корональные МР томограммы собственно жевательной мышцы (СЖМ) справа пациента В. (PD ВИ).

а. структура СЖМ до лечения (стрелками указаны линейные гипоинтенсивные участки по ходу волокон),

б. структура СЖМ после лечения (без отчетливых гипоинтенсивных участков по ходу волокон – регресс морфологических нарушений).

ГЛАВА 4
ОБСУЖДЕНИЕ ПОЛУЧЕННЫХ РЕЗУЛЬТАТОВ

Мышечно-суставная дисфункция часто встречается среди заболеваний височно-нижнечелюстных суставов, характеризуется вариабельной клинической картиной и крайне негативно отражается на качестве жизни. Исследование роли жевательных мышц в патогенезе МСД ВНЧС имеет большое значение для правильного понимания особенностей течения данного заболевания, что существенно влияет на прогноз и тактику лечения. Однако, представления о нормальном строении жевательных мышц и их морфоструктурных нарушениях, являющихся причиной либо осложняющих течение МСД ВНЧС весьма противоречивы.

С целью повышения эффективности диагностики МСД ВНЧС выполнили МРТ исследование ВНЧС и жевательных мышц у 96 пациентов (192 ВНЧС). Исследование начали с изучения 18 человек (19%) без признаков МСД ВНЧС, ЗЧА и морфологических нарушений в ВНЧС (группа 1). 78 пациентов (81%) с клиническими проявлениями МСД ВНЧС составили группу 2. Средний возраст обследуемых в группе 1 составил 26,9 ± 1,3; в группе 2 – 28,2 ± 0,9. Группы сопоставимы по возрасту ($p=0,4$; $t=0,84$) и полу ($p=0,31$; $\chi^2 =1,04$). В обеих группах преобладали женщины: в группе 1 – 55,6%, в группе 2 – 87,2%.

Продолжительность заболевания пациентов с МСД ВНЧС составила от 2 мес. до 15 лет. Выявили следующие симптомы МСД ВНЧС: щелчки, крепитация, ограничение открывания рта, нарушение протрузионного движения нижней челюсти, а также боли при пальпации латеральной крыловидной и собственно жевательной мышц.

В процессе исследования разработан алгоритм обследования пациентов с мышечно-суставной дисфункцией ВНЧС: стандартный протокол МРТ ВНЧС дополнен МР томографией жевательных мышц. Методика включает: PD, T2 GRE и T2 Fat Sat ИП с позиционированием срезов в косокорональных и

кососагиттальных плоскостях для проведения морфометрии, оценки строения и выявления структурных нарушений жевательных мышц.

В результате анализа МР томограмм 18 обследуемых лиц (108 жевательных мышц) без признаков мышечно-суставной дисфункции ВНЧС, ЗЧА и МР признаков внутрисуставных нарушений в возрасте от 19 до 38 лет (группа 1) уточнили МРТ структуру жевательных мышц. Незначительные морфологические нарушения в виде линейных участков с гипоинтенсивным МР сигналом на PD и T2 GRE ИП в верхней и нижней головках ЛКМ, МКМ, СЖМ выявили в группе 1 (не более 1/3), в остальных (2/3) случаях структура мышц характеризовалась однородным МР сигналом. Незначительные морфологические нарушения расположены только в области сухожильно-мышечного перехода в ЛКМ, числом не более трех в ЛКМ и МКМ, не более четырех в СЖМ, протяженностью до 10,0 мм, толщиной в ЛКМ и МКМ до 1,0 мм, в СЖМ до 1,0-1,5 мм. При отсутствии клинической симптоматики вышеуказанные изменения могут быть вариантом нормы или возможно предполагать развитие доклинической стадии мышечно-суставной дисфункции. Сравнительный анализ структуры мышц в группе 1 и группе 2 продемонстрировал достоверные различия числа линейных гипоинтенсивных участков в верхней и нижней головках ЛКМ ($p<0,001$), в МКМ и СЖМ ($p<0,05$), а также высокозначимые различия в длине ($p<0,001$), толщине ($\chi^2=4,56$; $p<0,001$) и локализации линейных гипоинтенсивных участков в ЛКМ ($\chi^2 = 40,12$; $p < 0,001$; $C = 0,66$).

В.О. Колынин (2007) проводил МРТ исследование скелетных мышц у больных с аутосомно-доминантной лице-лопаточно-перонеальной мышечной дистрофией при различной тяжести заболевания. По полученным данным МРТ позволяет выявить изменения как в мышцах у пациентов, так и в клинически интактных мышцах, что улучшает качество диагностики и точность оценки распространенности поражения мышц у пресимптоматических больных.

В процессе исследования, помимо известных ранее двух типов строения ЛКМ (Силин А.В., Ярнова Е.А., 2007; Taskaya-Yilmaz et al., 2005), впервые описан еще один тип строения ЛКМ (III тип), который встречался в группе 1 и группе 2 в

16,6% и 13,5%, соответственно. Отличительной особенностью ЛКМ данного типа является состоящая из двух пучков (верхнего и нижнего) верхняя головка мышцы с изолированным прикреплением верхнего пучка верхней головки к диску, а нижнего пучка верхней головки - к диску и шейке мыщелкового отростка. Выявлены достоверные различия в вертикальном размере верхней головки ЛКМ при различных типах строения ЛКМ в группах 1 и 2 ($p<0,001$).

МРТ семиотика патологии жевательных мышц при МСД ВНЧС описана в результате анализа МР томограмм 78 пациентов группы 2 (468 жевательных мышц). Нарушения в виде гипоинтенсивных на PD и T2 GRE ИП участков в области сухожильно-мышечного перехода с распространением на среднюю треть брюшка ЛКМ, в области прикрепления и по ходу волокон МКМ, СЖМ, являются, вероятнее, проявлением длительно существующего мышечно-тонического синдрома при дискоординации работы жевательных мышц. Нами предложена градация структурных изменений по степеням: слабовыраженные, умеренные и выраженные. Слабовыраженные изменения характеризовались гипоинтенсивными участками числом до трех, толщиной до 1,0 мм, протяженностью более 11,0 мм. Умеренные изменения определяли при наличии гипоинтенсивных участков числом 4-5, толщиной до 1,0 мм, либо числом до трех, толщиной более 1,1 мм, различной протяженности. Выраженные морфологические изменения отмечали при наличии множественных гипоинтенсивных участков (5 и более), различной толщины и протяженности. В результате проведенного исследования отмечено, что нарастание числа гипоинтенсивных участков сопровождалось увеличением их протяженности более 11,0 мм ($p=0,0033$, $\chi^2=11,44$), что свидетельствует о нарастании клинически значимой интенсивности морфологических нарушений в жевательных мышцах. При этом длина и толщина гипоинтенсивных участков в ЛКМ сопряжены с их топографией: более протяженные участки (более 11 мм) ($p=0,00013$), толщиной более 1,1 мм ($p=0,0062$) локализованы в области сухожильно-мышечного перехода с переходом на среднюю треть брюшка ЛКМ. При нарастании таких клинических симптомов, как уменьшение амплитуды открывания рта, увеличение

боли мышц при пальпации, при наличии дислокации суставного диска отмечается тенденция к увеличению протяженности гипоинтенсивных участков в ЛКМ более 11 мм и их толщины более 1,1 мм ($p>0,05$), что отражает большую вовлеченность мышцы в патологический процесс при нарастании степени МСД ВНЧС. Данная тенденция подтверждена значимой связью толщины гипоинтенсивных участков в ЛКМ (более 1,1 мм) со степенью мышечно-суставной дисфункции ВНЧС (от Ди1 до Ди3) при нарастании интенсивности клинических проявлений ($p<0,05$, $\chi^2=5,21$). Продолжительность заболевания коррелирует с интенсивностью морфологических нарушений в жевательных мышцах: возрастает число гипоинтенсивных участков в ЛКМ ($p<0,001$, $r=0,551$), СЖМ ($p<0,05$, $r=0,226$). Нарушение функции ЛКМ является более важным фактором в развитии мышечно-суставной дисфункции височно-нижнечелюстных суставов, что отражено более выраженной корреляцией морфологических нарушений ЛКМ и длительности заболевания.

Зависимости различных типов строения ЛКМ от вида прикуса, характера смещения суставного диска, а также взаимосвязи с клиническими признаками МСД ВНЧС и морфологическими нарушениями ВНЧС не обнаружили, что не противоречит данным G. Dergin et al. (2012), M. Imanimoghaddam (2013).

В процессе исследования определили, что меньший вертикальный размер верхней головки ЛКМ характерен для II типа строения и составляет в группе 1 3,2±0,5 мм, в группе 2 3,5±0,6 мм. По мнению Taskaya-Yilmaz et al. (2005), S.G. Finden et al. (2007) у пациентов с клиническими нарушениями при хронической стадии смещения суставного диска наблюдается атрофия верхней головки ЛКМ, которая сопровождается жировой дегенерацией. В результатах исследований отечественных и зарубежных авторов (Манакова Я.Л. и соавт., 2012; Taskaya-Yilmaz et al., 2005; Finden S.G. et al., 2007) отсутствуют данные о размере верхней головки ЛКМ, при которых можно предполагать наличие атрофии. Кроме того, при употреблении данного термина ранее не учитывалась вариабельность вертикального размера верхней головки ЛКМ при различных типах строения. Полученные нами данные демонстрируют сочетание невправляемого смещения

суставного диска с истончением верхней головки ЛКМ при ее вертикальном размере менее 3 мм, что может свидетельствовать о дистрофическом процессе, приводящем при продолжительной дисфункции к мышечной атрофии, что является неблагоприятным прогнозом для восстановления функции сустава. По-видимому, то, что ранее трактовали как гипертрофию верхней головки ЛКМ (Yang X. et al., 2002) по результатам настоящего исследования может быть отнесено к III типу строения ЛКМ, для которого характерно большее среднее значение вертикального размера верхней головки (7,8±0,5 мм). Термин «гипертрофия» возможно применять при вертикальном размере верхней головки ЛКМ более 7,8 мм.

Клинико-морфологические нарушения при МСД ВНЧС могут сопровождаться асимметрией жевательной мускулатуры, в большей степени СЖМ, при различии поперечного размера мышц более 3 мм. Морфометрические характеристики жевательных мышц в результатах исследований отечественных и зарубежных авторов ранее не были указаны. Асимметрия СЖМ может быть обусловлена дискоординацией функции височно-нижнечелюстных суставов, что влечет за собой перераспределение нагрузки, и мышца контралатеральной стороны становится более активной с последующей ее компенсаторной гипертрофией. Визуализируемые с помощью МРТ гипоинтенсивные участки в СЖМ, являющиеся, предположительно, следствием длительного локального гипертонуса, мы чаще обнаруживали при большем поперечном размере СЖМ, то есть в случае большей активности мышцы ($\chi^2 = 8,78$; $p=0,067$).

В своем исследовании А.А. Долгалев (2007) полагает, что МРТ позволяет выявить гипертонус ЛКМ, учитывая размер мышц на фронтальных МР томограммах. Однако, на основании результатов настоящего исследования наличие только асимметрии мышц, при отсутствии морфологических изменений, не позволяет предполагать нарушение мышечного тонуса. Асимметрию ЛКМ, МКМ до 2 мм, СЖМ до 3 мм выявили у обследуемых без клинических нарушений, следовательно, данные различия поперечного размера мышц, вероятнее, не являются клинически значимыми.

Выявленные в процессе исследования структурные нарушения в жевательных мышцах в виде линейных участков, характеризующиеся гипоинтенсивным МР сигналом на PD и T2 GRE ИП, согласуются с результатами Я.Л. Манаковой и соавт. (2010), обнаружившей в структуре ЛКМ линейные участки пониженного сигнала на T1, PD, T2 GRE ИП. Помимо них по ходу мышечных волокон нами визуализированы жировые дегенеративные включения с гиперинтенсивным сигналом на PD ВИ. При применении дополнительной T2 Fat Sat ИП отмечали подавление МР сигнала от выявленных включений, что подтверждает их жировую природу и согласуется с данными Farrugia M.E. et al. (2007).

При сопоставлении МРТ и ЭМГ характеристик жевательных мышц выявили преобладание суммарной активности жевательной и височной мышц при более выраженных морфологических нарушениях СЖМ одноименной стороны. При преобладании активности СЖМ по отношению к ВМ отметили большее число гипоинтенсивных участков в СЖМ с двух сторон ($p<0,05$). В свою очередь, при наличии жировых дегенеративных включений в СЖМ выявили тенденцию к снижению активности СЖМ во время смыкания по сравнению с разобщением и к преобладанию активности височных мышц по отношению к СЖМ с двух сторон ($p>0,05$). Зависимости ЭМГ показателей от асимметрии поперечного размера и толщины гипоинтенсивных участков в СЖМ, отражающих интенсивность морфологических нарушений, не выявили. Идентифицированные с помощью МРТ признаки структурных изменений жевательных мышц коррелируют с нарушениями параметров биоэлектрической активности мышц и их координации, необходимой для эффективного жевательного движения. Изменение баланса активации может быть объяснено компенсаторными процессами, направленными на сохранение эффективной кинематики нижней челюсти в условиях снижения сократительной способности мышц.

Для оценки возможностей современного метода УЗ эластографии выполнили исследование у 10 пациентов и впервые применили для изучения структуры собственно жевательных мышц. С.Н. Гурбатов и соавт. (2015)

упоминают в своей работе о применении УЗ эластографии для изучения скелетной мускулатуры, позволяющей оценивать возможные повреждения мышц и сухожилий. Однако особенности архитектоники СЖМ у пациентов с МСД ВНЧС с помощью УЗ эластографии не изучены. У обследованных пациентов оценивали эластичность (относительную плотность) выявленных при МРТ гипоинтенсивных участков в СЖМ по отношению к неизмененной мышечной ткани. Результаты УЗ эластографии имели различия при наличии или отсутствии патологических изменений в структуре СЖМ, подтвержденных данными МРТ. Соотношение относительной плотности неизмененной мышечной ткани и гиперэхогенных тяжей составляло 1:4-1:8. С помощью УЗ эластографии возможно определение локализации наиболее плотных участков в структуре СЖМ для осуществления навигации при выполнении внутримышечных инъекций и осуществления динамического контроля. Однако данный метод уступает МРТ в связи с тем, что крыловидные мышцы труднодоступны для полноценного УЗ исследования. Верхняя и нижняя головки ЛКМ лоцировались только в области прикрепления к мыщелковому отростку нижней челюсти (Квиринг М.Е., 2008). Получить эхографическое изображение МКМ не представлялось возможным.

Впервые с помощью МРТ высказали предположение о характере морфологических нарушений в жевательных мышцах, ранее предположения были гипотетическими. Данная характеристика важна для дифференциальной диагностики и прогноза. Дифференциальную диагностику проводили между обратимыми и необратимыми изменениями. При необратимых морфологических нарушениях МРТ картина жевательных мышц сохранялась через 1-1,5 года от начала лечения, при этом патологические участки не претерпевали ни качественных, ни количественных изменений. При обратимых изменениях уже через 6 мес. и позднее от начала курса лечения отмечали уменьшение числа и толщины гипоинтенсивных участков в жевательных мышцах. Как обратимые, так и необратимые морфологические изменения могли сопровождаться уменьшением поперечного размера СЖМ в динамике, что также свидетельствовало об

эффективности лечения и, при восстановлении внутрисуставных соотношений в ВНЧС, о благоприятном прогнозе.

Е.А. Ярнова (2007), Я.Л. Манакова и соавт. (2010), M.E. Farrugia et al. (2007) трактовали выявленные в ЛКМ изменения как фиброзные, которые характеризовались по их данным различным МР сигналом на Т1, Т2 и PD ИП. Предположение о наличии фиброзных изменений в структуре ЛКМ не было подтверждено с помощью гистологической верификации ни одним из авторов. При сопоставлении выявленных морфологических нарушений жевательных мышц у 10 пациентов до и после проведенного курса лечения отметили уменьшения числа и толщины линейных гипоинтенсивных участков в ЛКМ по ходу мышечных волокон у трех пациентов, регресс изменений до слабовыраженных в МКМ у трех пациентов, в СЖМ у 4 пациентов. Патологических участков в динамике не обнаружили в МКМ у одного пациента и в СЖМ у трех пациентов (p=0,043). У трех пациентов динамику изменений не наблюдали. У 6 пациентов наблюдали уменьшение поперечного размера СЖМ в динамике на 1-6 мм, что составляло 7,7-33,3% поперечника исследуемой мышцы. Значимых изменений поперечного размера ЛКМ и МКМ при динамическом наблюдении в течение 18-24 мес. после лечения не выявили.

Полученные данные свидетельствовали о тенденции к нормализации мышечного тонуса и восстановлению координации работы мышц. Факт выявления регресса морфологических нарушений в жевательных мышцах свидетельствует против гипотезы фиброза. Это предположение высказал D.G Simons еще в 1975 году, когда обнаружил быстрое разрешение пальпируемого уплотненного пучка в мышце во время специфического лечения.

В процессе настоящего исследования обнаружили, что линейные гипоинтенсивные участки по ходу мышечных волокон претерпевают изменения в динамике: в зависимости от этапа диагностики существенно меняется как клиническая картина, так и МР характеристика структурных нарушений. Возможны следующие их исходы: полный или частичный регресс (через 6 мес. и позднее от начала курса лечения), отсутствие динамики и ухудшение в виде

нарастания степени нарушений с возможным переходом в необратимую, предположительно, фиброзную стадию при отсутствии изменений структуры жевательных мышц по данным МРТ в течение 1-1,5 лет от начала комплексного лечения.

ЗАКЛЮЧЕНИЕ

Изучение роли жевательной мускулатуры является существенным компонентом в понимании патогенеза мышечно-суставной дисфункции ВНЧС. До недавнего времени строение жевательных мышц было изучено недостаточно в силу их топографо-анатомических особенностей и труднодоступности для клинической диагностики. По результатам проведенного исследования магнитно-резонансная томография может рассматриваться в качестве метода объективной оценки состояния жевательных мышц. С учетом возможности получения многоплоскостных изображений, наличие патологических изменений в одной из плоскостей подтверждается в ортогональной плоскости.

С целью повышения эффективности диагностики МСД ВНЧС разработаны информативный протокол и методика исследования жевательных мышц с применением PD, T2 GRE и T2 Fat Sat импульсных последовательностей и получением многоплоскостных изображений для проведения морфометрии, изучения строения и оценки структуры жевательных мышц.

В процессе исследования выявлен неописанный ранее III тип строения ЛКМ, отличающийся строением верхней головки, состоящей из двух пучков. Развитие атрофических изменений верхней головки ЛКМ более характерно для II типа строения при ее вертикальном размере менее 3 мм (в группе 1 вертикальный размер верхней головки ЛКМ II типа строения составляет 3,2±0,5 мм). Термин "гипертрофия" возможно следует применять при вертикальном размере верхней головки более 7,8±0,5 мм (это среднее значение характерно для III типа строения ЛКМ в группе 1).

Характерные структурные изменения установили при сопоставлении МРТ картины жевательных мышц обследуемых без клинических проявлений,

зубочелюстных аномалий и МР признаков морфологических нарушений ВНЧС, и пациентов с клиническими признаками МСД ВНЧС. Обобщение этих данных позволило впервые выявить патологические изменения в жевательных мышцах, которые представлены участками линейной формы по ходу волокон и характеризуются гипоинтенсивным сигналом на PD, T2 GRE и T2 Fat Sat ИП, повышенной плотностью по данным МСКТ (80-90 ед. HU) в сравнении с интактной мышечной тканью. В зависимости от выраженности и интенсивности структурных изменений определили степень вовлеченности мышцы в патологический процесс: варьирует от слабовыраженной до выраженной. Предположили вариант нормы или развитие доклинической стадии МСД ВНЧС при наличии незначительных структурных изменений в жевательных мыщцах в группе без клинических нарушений. Корреляционная связь структурных изменений в жевательных мышцах с длительностью и интенсивностью МСД ВНЧС доказывает клиническую значимость обнаруженных линейных участков по ходу мышечных волокон, которые отличаются от жировых дегенеративных включений интенсивностью МР сигнала.

Для градации дегенеративно-дистрофических изменений в ВНЧС применяли разработанную нами ранее классификацию остеоартроза с наличием четырех стадий (предартроз, ОА1, ОА2, ОА3), отличающихся выраженностью дегенеративных изменений суставной головки, а также степенью смещения и дистрофическими изменениями суставного диска. В ВНЧС справа стадию предартроз наблюдали в 6% случаев, ОА1 – в 27%, ОА2 – в 18%, ОА3 – в 9%; слева стадию предартроз выявили в 5,1%, ОА1 – в 37,2%, ОА2 – в 37,3%, ОА3 – в 15,4 %.

При сопоставлении МРТ и ЭМГ данных определили, что МРТ признаки структурных изменений жевательных мышц имеют значимую связь с нарушениями параметров биоэлектрической активности мышц в условиях снижения их сократительной способности при МСД ВНЧС.

МРТ позволила объективизировать показания к инъекционной терапии и осуществить навигацию при выполнении внутримышечных инъекций во все

жевательные мышцы, метод УЗИ - лоцировать структурные изменения только в СЖМ. Для морфометрии, оценки структуры и осуществления динамического контроля на разных этапах более объективным является метод МРТ, позволяющий оценивать структуру мышцы на всем протяжении и измерить ее максимальный поперечный размер.

При динамическом МРТ наблюдении пациентов с клиническими признаками МСД ВНЧС отметили регресс патологических линейных участков по ходу волокон в виде уменьшения их числа и толщины. Результаты исследования демонстрируют, что выявленные изменения не всегда имеют необратимый фиброзный характер, и при адекватном лечении возможна их инволюция. Таким образом, МРТ контроль в динамике позволяет сделать предположение о характере патологических изменений в жевательных мышцах (обратимые или необратимые) и оценить эффективность лечения.

Таким образом, в результате проведенного исследования, решена задача и разработан алгоритм идентификации жевательных мышц как источника симптомов, определяющих мышечно-суставную дисфункцию височно-нижнечелюстных суставов. Доказано, что использование предлагаемого алгоритма в клинической практике позволяет осуществлять прецизионную объективную оценку и дифференциальную диагностику состояния височно-нижнечелюстных суставов и жевательных мышц, существенно дополнить диагноз и уточнить патогенез нарушений, способствует выбору эффективного плана лечения и осуществлению динамического контроля.

ВЫВОДЫ

1. Оптимальным протоколом МРТ жевательных мышц является сочетание протон-взвешенных, Т2 градиент-эхо и Т2 с подавлением сигнала от жировой ткани импульсных последовательностей.

2. При отсутствии признаков мышечно-суставной дисфункции жевательные мышцы характеризуются однородным МР сигналом. Наряду с описанными ранее двумя типами строения латеральной крыловидной мышцы, выявлен III тип строения.

3. У всех пациентов с мышечно-суставной дисфункцией височно-нижнечелюстных суставов в жевательных мышцах на всех импульсных последовательностях выявлены линейные гипоинтенсивные участки ($p<0,001$).

4. Степень нарушений в жевательных мышцах по данным МРТ коррелирует с интенсивностью ($p<0,05$), длительностью ($p<0,001$) клинических и электромиографических ($p<0,05$) проявлений мышечно-суставной дисфункции височно-нижнечелюстных суставов.

5. При эффективном лечении пациентов с мышечно-суставной дисфункцией височно-нижнечелюстных суставов наблюдается уменьшение числа и толщины линейных гипоинтенсивных участков в жевательных мышцах, что свидетельствует об обратимом характере процесса.

ПРАКТИЧЕСКИЕ РЕКОМЕНДАЦИИ

1. Для оценки состояния мышечно-суставного аппарата височно-нижнечелюстных суставов стандартный протокол МРТ целесообразно дополнить МР томографией жевательных мышц.

2. Наряду со стандартным описанием ВНЧС целесообразно проводить морфометрию жевательных мышц и оценивать их структуру. Рекомендовано дополнить стандартный протокол описания таблицей с примечанием о вариабельности толщины гипоинтенсивных участков (Таблица 24).

Таблица 24

Характеристика структуры жевательных мышц

	Жевательные мышцы							
	СПРАВА				СЛЕВА			
Изменения * структуры	в/г ЛКМ	н/г ЛКМ	МКМ	СЖМ	в/г ЛКМ	н/г ЛКМ	МКМ	СЖМ
слабовыраженные					+	+		+
умеренные	+						+	
выраженные		+	+	+				
max поперечный размер, мм								

* морфологические нарушения жевательных мышц в виде линейных участков с гипоинтенсивным сигналом на PD, T2 FS, T2 GRE ИП, толщиной от 1,0 мм до 2,5 мм.

3. При исследовании жевательных мышц позиционирование срезов следует проводить относительно длинника головки мыщелкового отростка нижней челюсти для получения кососагиттальных и косокорональных плоскостей сканирования. Зону стандартного сканирования ВНЧС необходимо расширить в вентральном направлении до задней стенки орбиты и дополнить латеральными

парасагиттальными срезами для визуализации жевательных мышц на всем протяжении.

4. Стандартный протокол МРТ исследования жевательных мышц должен в себя включать:

- PD ВИ в кососагиттальной и косокорональной плоскостях для оценки структуры жевательных мышц с применением следующих параметров сканирования: TE - 14.0; TR - 1200.0; FOV-14 sm; Slice thick - 2.0 mm; Spacing -0; Matrix-256x256; Nex - 2.0; Scan time - 1.33.

- T2 GRE ИП в кососагиттальной плоскости для оценки структуры жевательных мышц, для оценки состояния суставного хряща и наличия внутрисуставного выпота с применением следующих параметров сканирования: TE - 15.0; TR - 325.0; FOV-14 sm; Slice thick - 2.0 mm; Spacing -0; Matrix-256x256; Nex -3.0; Scan time - 3.07.

- T2 Fat Sat ИП в кососагиттальной плоскости для исключения отека мышечных волокон воспалительного/посттравматического характера, уточнения наличия жировых дегенеративных включений по ходу волокон. Рациональны следующие параметры сканирования: TE - 102.0; TR - 4000.0; FOV-24 sm; Slice thick - 2.0 mm; Spacing -0; Matrix-320x320; Nex -3.0; Scan time - 2.08.

5. С целью осуществления динамического контроля, оценки результатов до и после лечения при проведении морфометрии и изучении структуры жевательных мышц необходимо применение одних и тех же импульсных последовательностей и плоскостей сканирования.

СПИСОК ЛИТЕРАТУРЫ

1. Адоньева, А.В. Первичная диагностика и лечение миофасциального болевого синдрома лица в условиях амбулаторного стоматологического приема / А.В. Адоньева, Б. М. Доронин, И. Н. Брега, Н. Г. Воропай, П. Г. Сысолятин // Лечащий врач. − 2011.− №5.− С. 16-23.

2. Белошенков, В.В. Анатомо-физиологические особенности челюстно-лицевой области и методы ее исследования / В.В. Белошенков В.В., Н.В. Курякина, М.М. Лапкин // М.: Медицинская литература. − 2005. − 180 с.

3. Булычева, Е.А. Клиническая картина, диагностика и лечение заболеваний височно-нижнечелюстного сустава, осложненных парафункциями жевательных мышц: (Обзор) / Е.А. Булычева // Стоматология. – 2007. – Т. 86, № 6. – С.79–83.

4. Васильев А.Ю. Лучевая диагностика в стоматологии : национальное руководство / гл. ред. тома А.Ю. Васильев. — М.: ГЭОТАР-Медиа, 2010. – 288 с.

5. Вейн, А.М. Болевые синдромы в неврологической практике / Под ред. А.М. Вейна // М.: Медпресс-информ. − 2001.− 368 с.

6. Гайдарова, Т.А. Анализ результатов электромиографических исследований у больных с непроизвольным напряжением жевательных мышц / Т.А. Гайдарова. Материалы XII и XIII Всероссийской научно-практической конференции и IX съезда Стоматологической ассоциации России. − М., 2004. − С.237-238.

7. Гелетин, П.Н. Способ диагностики синдрома болевой дисфункции височно-нижнечелюстного сустава / П.Н. Гелетин, А.Н. Карелина, А.С. Романов, Е.А. Мишутин // Российский стоматологический журнал. − 2016. − Т.20, №2. − С.82-84.

8. Гончаренко, А.Д. К вопросу о взаимосвязи окклюзии с различными функциями организма / А.Д. Гончаренко // Материалы XII Всероссийской науч.-практич. конф. : сб. науч. тр. — М., 2004 г. — С. 239-240.

9. Долгалев, А.А. Значение магнитно-резонансной томографии и электронной аксиографии в диагностике дисфункций височно-нижнечелюстного сустава / А.А. Долгалев, Е.А.Брагин // Стоматология. − 2008. − №1. − С.56-60.

10. Долгалев, А.А. Новый метод комплексной диагностики и лечения дисфункции височно-нижнечелюстного сустава / А.А. Долгалев // Стоматология. − 2007.− №1.− С.60-63.

11. Егоров, П.М. Болевая дисфункция височно-нижнечелюстного сустава / П.М. Егоров, И.С. Карапетян // М.: Медицина. − 1986.−128 с.

12. Жулев, Е.Н. Изучение роли инфракрасной термометрии жевательных мышц в ранней диагностике мышечно-суставной дисфункции височно-нижнечелюстных суставов / Е.Н. Жулев, И.В. Вельмакина // Современные проблемы науки и образования. – 2015. – № 1-1.

13. Золотарева, Ю.Б. Роль избирательного пришлифовывания на этапе подготовки к протезированию пациентов с дисфункцией височно-нижнечелюстного сустава, обусловленной патологией прикуса / Ю.Б. Золотарева, И.Е. Гусева, А.Н. Дюдин // Материалы X и XI Всерос. науч.-практ. конф. и Труды VIII съезда Стоматологической Ассоциации России. − М., 2003. − С. 422-424.

14. Иваничев, Г.А. Миофасциальная боль / Г.А. Иваничев. Казань.− 2007.—392 с.

15. Иваничев, Г.А. Патогенетические аспекты формирования и проявления классических болевых мышечных синдромов / Г.А. Иваничев // Мануальная терапия.− 2009.− № 3.− С. 3–11.

16. Ивасенко, П.И. Патология височно-нижнечелюстного сустава: клиника, диагностика и принципы лечения / П.И. Ивасенко, М.И. Мискевич, Р.К. Савченко, Р.В. Симахов // СПб.: "МЕДИ издательство", 2007. − 80 с.

17. Ишмурзин, П.В. Особенности обеспеченности периферическим кровотоком жевательных мышц у лиц с нарушением функции височно-нижнечелюстного сустава / П.В. Ишмурзин, М.А.Данилова, С.В.Захаров // Здоровье семьи - 21 век.− 2012.− Т. 2, № 2.− С. 5-8.

18. Каламанова, М.В. Возрастные особенности в строении костных структур лица и их значение в стоматологической практике: дис. ... канд. мед. наук: 14.00.21 / Каламанова М.В.− М., 2005.−127 с.

19. Каменева, Л.А. Оптимизация диагностики и лечения больных с синдромом болевой дисфункции височно-нижнечелюстного сустава : авторефер. дис. ... канд. мед. наук / Каменева Л.А. — Самара, 2015. —С.11.

20. Карлов, В.А. Неврология лица / В.А. Карлов // М.: Медицина.−1991. — 284 с.

21. Квиринг, М.Е. Возможности ультрасонографии в оценке мягкотканых структур височно-нижнечелюстного сустава : автореф. дис. … канд. мед. наук / Квиринг М.Е. − Москва, 2008. − С.15.

22. Колынин, В.О. Магнитно-резонансная томография скелетных мышц у больных аутосомно-доминантной, сцепленной с хромосомой 4а35 лице-лопаточно-перонеальной мышечной дистрофией : автореф. дис. …канд. мед. наук / Колынин В.О. − СПб, 2007. − С. 174.

23. Коннов, В.В. Мышечно-суставная дисфункция и ее взаимосвязь с окклюзионными нарушениями / В.В. Коннов, Е.Н. Пичугина, Е.С. Попко, А.Р. Арушанян, Э.В. Пылаев // Современные проблемы науки и образования.− 2015.− №6. – 131 с.

24. Кузнецова, Е. Головная боль при дисфункции височно-нижнечелюстного сустава / Е.Кузнецова, А. Набиуллина, Д.Хисамиева // Врач. —2013.− №3. – С.63–

25. Куприянов, И.А. Роль дисплазии соединительной ткани в развитии патологии системы окклюзии челюстно-лицевой области : автореферат дис. ... д-ра мед. наук / Куприянов И.А. − Новосибирск, 2006. − 39 с.

26. Куроедова В.Д. Состояние жевательных и височных мышц при дистальном прикусе и его изменение в динамике лечения: дис.канд. мед. наук / Куроедова В.Д. . − Полтава, 1981. − 170 с.

27. Лебеденко, И.Ю. Клинические методы диагностики функциональных нарушений зубочелюстной системы : Учебное пособие / И.Ю. Лебеденко, С.Д. Арутюнов, М.М. Антоник, А.А. Ступников. − М.: МЕДпресс информ. − 2008. − 112 с.

28. Лепилин, А.В. Методы обследования пациентов с патологией височно-нижнечелюстных суставов и жевательных мышц (обзор) / А.В. Лепилин, В.В.

Коннов, Е.А. Багарян, Н.А. Батусов // Саратовский научно-медицинский журнал, −2011.−Т.7, №4.− С.914-918.

29. Майборода, Ю.Н. Нейромышечная и суставная дисфункция височно-нижнечелюстного сустава / Ю.Н. Майборода, О.Ю. Хорев // Кубанский научный медицинский вестник. − 2017. − Т.24, № 3. − С.142-148.

30. Малевич, О.Е. Методика проведения стимуляционной электромиографии жевательных мышц у человека / О.Е. Малевич, В.И. Чиркин, Н.И. Житний // Стоматология. − 1992. - № 1. - С. 58-61.

31. Манакова, Я.Л. Магнитно-резонансная томография височно-нижнечелюстных суставов в амбулаторной практике / Я.Л. Манакова, А.П. Дергилев, А.В. Ежак, Л.Н. Бельков // Сибирский медицинский журнал. − 2010.− Т.25, №3.− С.42-47.

32. Манакова, Я.Л. Магнитно-резонансная томография как основной метод визуализации в комплексной патологии диагностики височно-нижнечелюстного сустава / Я.Л. Манакова, А.П. Дергилев, Е.В. Зубрилин // Российский электронный журнал лучевой диагностики. − 2014. − Т.3, № 2.− С.309-310.

33. Михеев, А.П. Синдром болевой дисфункции височно-нижнечелюстного сустава при дисплазии соединительной ткани : клиника, диагностика, лечение : автореферат дис. ... канд. мед. наук : 14.00.21, 14.00.13 / Михеев А.П.− Москва, 2007.− С.170.

34. Онопа, Е.Н. Изменение оптической плотности костных элементов височно-нижнечелюстного сустава при его деформации и нарушении функциональной активности жевательных мышц / Е. Н. Онопа, В.М. Семенюк, С.Н. Евдокимов [и др.] // Российский стоматологический журнал. − 2004. − № 1. − С. 28-31.

35. Петросов, Ю.А. Этиология и патогенез хронических заболеваний височно-нижнечелюстного сустава / Ю.А. Петросов // Стоматология.−1981. − Т.60, № 2.− С. 28-29.

36. Петросов, Ю.А. Диагностика и ортопедическое лечение заболеваний височно-нижнечелюстного сустава / Ю.А. Петросов. − Краснодар: Советская кубань.− 2007.− 304 с.

37. Потапов, В.П. Комплексный подход к диагностике и лечению нарушений функциональной окклюзии / В.П. Потапов // Институт стоматологии.−2008.− №4 (41). − С. 24-25.

38. Пузин, М.Н. Болевая дисфункция височно-нижнечелюстного сустава: научное издание / М.Н. Пузин, А.Я. Вязьмин. — М.: Медицина, 2002. — 160 с.

39. Семенов, Р.Р. Этиологические и патогенетические механизмы формирования дисфункции височно-нижнечелюстного сустава (обзорная статья) / Р.Р. Семенов, С.М. Карпов, А.А. Хатуаева, А.С. Карпов // Международный журнал экспериментального образования. − 2013. − №11. − С.46-51.

40. Сидоренко, А.Н. Сравнительный анализ функционального состояния жевательных мышц у больных с нейромышечной дисфункцией височно-нижнечелюстных суставов при традиционном методе лечения и применении транскраниальной электростимуляции / А.Н. Сидоренко, А.А. Кулаков, А.Х. Каде // Медицинские науки. − 2013.− №9. − С. 132-136.

41. Силин, А.В. Особенности обследования ортодонтического пациента с проявлениями мышечно-суставной дисфункции височно-нижнечелюстных суставов / А.В. Силин // Институт стоматологии. − 2004. − Т.4 № 25. − С.27-29.

42. Силин, А.В. Магнитно-резонансная томография височно-нижнечелюстных суставов в оценке результатов лечения пациентов с зубочелюстными аномалиями / А.В. Силин, Е.А. Ярнова // Материалы XI Международной конференции челюстно-лицевых хирургов и стоматологов. СПб.: СПбМАПО.− 2007.− С 171.

43. Сойхер, М.Г. Гипертонус жевательных мышц и его коррекция БТА при эстетических проблемах нижней половины лица / М.Г. Сойхер, О.Р. Орлова, Л.Р. Мингазова // Вестник Эстетической Медицины. − 2011.− Т.10, №1.− С.58-64.

44. Сотникова, М.В. Диагностика и лечение синдрома болевой дисфункции височно-нижнечелюстного сустава : дисс. ... канд. мед. наук : 14.01.08 / Сотникова М.В. − Смоленск, 2009. −145 с.

45. Скрыль, А.В. Некоторые аспекты диагностики и лечения пациентов с парафункциями жевательных мышц / А.В. Скрыль, А.Е. Брагин // Кубанский научный медицинский вестник, − 2008. − Т.3, №4.− С.52-56.

46. Токаревич, И.В. Общая ортодонтия / И.В. Токаревич. Минск: БГМУ.− 2015.− 80 с.

47. Трэвелл, Дж. Миофасциальные боли и дисфункции: Руководство по триггерным точкам. В 2 т. 2-е изд., перераб. и доп. / Трэвелл Дж., Симонс Д. // М: Медицина. −2005.−Т1.

48. Турбина, Л.Г. Эхоструктура жевательных мышц при краниомандибулярном болевом синдроме / Л.Г. Турбина, А.Г Надточий, В.И. Пьянзин [и др.] // Альманах клинической медицины. − 2005. − №8 (3). − С.113-116.

49. Уманская, Ю.Н. Роль магнитно-резонансной томографии в диагностике дисфункционального синдрома височно-нижнечелюстных суставов при дисплазии соединительной ткани / Ю.Н. Уманская // Российский стоматологический журнал, − 2013.− №3.− С.36-39.

50. Уманская, Ю.Н. Нарушение функций височно-нижнечелюстного сустава вследствие дисплазии соединительной ткани / Ю.Н. Уманская // Казанский медицинский журнал. − 2013. − Т.94, №6. − С.843-846.

51. Хайрутдинова, А.Ф. Электромиографическое исследование функционального состояния жевательной группы мышц при мышечно-суставной дисфункции височно-нижнечелюстного сустава / А.Ф. Хайрутдинова, Л.П. Герасимова, И.Н. Усманова // Казанский медицинский журнал. − 2007. − Т.88, №5.− С.440-443.

52. Хватова, В.А. Клиническая гнатология / В.А. Хватова. М.: Медицина.− 2005.− 296 с.

53. Хватова В.А. Функциональная диагностика и лечение в стоматологии / В.А. Хватова. М.: Медицинская книга. − 2007. – 294 с.

54. Чибисова М.А. Возможности различных видов дентальных объемных томографов в амбулаторной стоматологической практике, челюстно-лицевой хирургии и оториноларингологии / М.А. Чибисова, А.А. Зубарева // Медицинский алфавит. Стоматология. − 2012. − №3. − С.14-22.

55. Шаров, М. Н. Миофасциальный болевой синдром лица / М. Н. Шаров, А. В. Степанченко, О. Н. Фищенко, Г. Д. Болонкина // Лечащий врач .— 2008. − №6. − С.18.

56. Щербаков, А.С. Аномалии прикуса у взрослых / А.С. Щербаков // М.: Медицина, 1987.−189 с.

57. Широков, В.А. Миофасциальный болевой синдром: проблемы диагностики и лечения / В.А. Широков // Эффективная фармакотерапия. − 2017.− №21. − С.22-28.

58. Ярнова, Е.А. Возможности методов лучевой диагностики в визуализации височно-нижнечелюстных суставов при зубочелюстных аномалиях : автореферат дис. ... канд. мед. наук / Ярнова Е.А. − СПб, 2007. − 22 с.

59. Alajbeg, I.Z. Influence of occlusal stabilization splint on the asymmetric activity of masticatory muscles in patients with temporomandibular dysfunction / I.Z. Alajbeg, M. Valentić-Peruzović, D. Illeš. Collegium antropologicum // Oral medicine. −2003.− Vol. 27(1).− P.361-371.

60. Castroflorio, T. Reproducibility of surface EMG in the human masseter and anterior temporalis muscle areas / T. Castroflorio et al. // J Craniomandib Pract.− 2005. − Vol.23(2).− P.130-137.

61. Castroflorio, T. Reproducibility of surface EMG variables in isometric sub-maximal contractions of jaw elevator muscles / T. Castroflorio et al. // J Electromyogr Kinesiol.− 2006.− Vol (5). − P.498-505.

62. Castroflorio, T. Surface electromyography in the assessment of jaw elevator muscles / T. Castroflorio et al. // J Oral Rehabil.− 2008. − Vol.35 (8).− P.638-645.

63. Costen, J.B. Syndrome of ear and sinus symptoms dependent upon disturbed function of temporomandibular joint / J.B. Costen // Ann Otol Rhinol Laryngol.−1934.− Vol. 43(1). – P.15.

64. De Boever, J.A. Need for occlusal therapy and prosthodontic treatment in the management of temporo mandibular disorders. Part I. Occlusal interferences and occlusal adjustment / J.A. De Boever, G.E. Carlsson, I.J. Klineberg // J Oral Rehabil.− 2000. − Vol. 27(5). – P.367-379.

65. De Fel cio, C.M. Electromyographic standardized indices in healthy Brazilian young adults and data reproducibility / C.M. De Fel cio et al. // J Oral Rehabil.− 2009. − Vol.36 (8). − P.577-583.

66. Dergin, G. Evaluating the correlation between the lateral pterygoid muscle attachment type and internal derangement of the temporomandibular joint with an emphasis on MR imaging findings / G. Dergin, C. Kilic, R. Gozneli, Y. Duzgun // Journal of Cranio-Maxillo-Facial Surgery. − 2012.− Vol.40. − P. 459-463.

67. Farrugia, M.E. Magnetic resonance imaging of facial muscles / M.E. Farrugia, G.M. Bydderb, J.M. Francisc, M.D. Robsonc // Clinical Radiology. − 2007.− Vol.62.− P.1078-1086.

68. Finden, S.G. Pathologic Changes of the Lateral Pterygoid Muscle in Patients with Derangement of the Temporomandibular Joint Disk: Objective Measures at MR Imaging / S.G. Finden, W.S. Enochs, V.M. Rao // AJNR Am J Neuroradiol. − 2007.− Vol. 28(8).− P.1537-9.

69. Glogowski O.G. Ein beitrag zur Klinik und Histologie der Muskelharten (Myogelosen) / O.G. Glogowski, J. Wallraff // Z.Orthop. − 1951.− Vol.80. − P. 237-268.

70. Helkimo, M. Studies on function and dysfunction of the masticatory system. II. Index for anamnestic and clinical dysfunction and occlusal state // Swed. Dent J. − 1974. − Vol. 67.− P.101-121.

71. Imanimoghaddam, M. The evaluation of lateral pterygoid muscle pathologic changes and insertion patterns in temporomandibular joints with or without disc displacement using magnetic resonance imaging / M. Imanimoghaddam, A.S. Madani, E.M. Hashemi // Int J Oral Maxillofac Surg.−2013.− Vol. 42(9). P.1116-20.

72. Kast, R.E. Tiagabine may reduce bruxism and associated temporomandibular joint pain / R.E. Kast //Anesth Prog.− 2005.− Vol.52(3). P.102-104.

73. Lafreniere, C.M. The role of the lateral pterygoid muscles in TMJ disorders during static conditions / C.M. Lafreniere, M. Lamontagne, R. el-Saly // Cranio.− 1997.− Vol.15.− P. 38-52.

74. Landulpho, A.B. Electromyographic evaluation of masseter and anterior temporalis muscles in patients with temporomandibular disorders following interocclusal appliance treatment / A.B. Landulpho et al. // J. Oral. Rehabil. −2004. − Vol.31 (2). − P. 95-98.

75. Laskin, D.M. Etiology of the pain-dysfunction syndrome / D.M. Laskin // J Am Dent Assoc. − 1969.− Vol.79. – P.147-53.

76. Lodetti, G. Surface electromyography and magnetic resonance imaging of the masticatory muscles in *p*atients with arthrogenous temporomandibular disorders / G. Lodetti et al. // Oral Surg Oral Med Oral Pathol Oral Radiol. − 2014. − Vol.1 (9). − P.22-24.

77. Magnusson, T. Five-year longitudinal study of signs and symptoms of mandibular dysfunction in adolescents / T. Magnusson, I. Egermark-Eriksson, G. E. Carlsson // Cranio. −1986. − Vol.4 (4). − P.338-344.

78. Manfredini, D. Research diagnostic criteria for temporomandibular disorders: a systematic review of axis I epidemiologic findings / D. Manfredini, L. Guarda-Nardini, E. Winocur [et al.] // Oral Surgery, Oral Medicine, Oral Pathology, Oral Radiology, and Endodontology. –2011. − № 4(112). – P. 453-462.

79. Marbach, J. J. Reliability of clinician judgements of bruxism / J. J. Marbach, K. G. Raphae, M. N. Janal, R.Hirschkorn-Roth // J Oral Rehabil.− 2003.− Vol. 30 (2). – P.113-118.

80. Murray, G.M. The role of the human lateral pterygoid muscle in the control of horizontal jaw movements / G.M. Murray, I. Phanachet, S. Uchida, T. Whittle // J Orofac Pain.− 2001.− Vol.15.− P.279-305.

81. Murray, G.M. The human lateral pterygoid muscle: a review of some experimental aspects and possible clinical relevance / G.M. Murray, I. Phanachet, S. Uchida, T. Whittle // Australian Dental Journal. − 2004. − Vol.49 (1).− P. 2-10.

82. Schade, H. Beitrage zur Umgrenzung und Klarung eincr Lehre von der Erkaltung / H. Schade, Z. Gesamte // Exp. Med.− 1919. − Vol. 7.− P.275–374.

83. Schwartz, L.L. Pain associated with the temporomandibular joint / L.L. Schwartz // J Am Dent Assoc. − 1955. − 51:393-7.

84. Simons, D.G. Muscle pain syndromes: Part I / D.G. Simons // Am. J. Phys. Med.− 1975. − Vol. 54, No 6. - P.289-311.

85. Simons, D.G. Microscopic features and transient contraction of palpable bands in canine muscle / D.G. Simons, W.C. Stolov // Am. J. Phys. Med. 1976. − Vol. 55, № 2.− P.65-88.

86. Simons, D.G. New views of myofascial trigger points: etiology and diagnosis / D.G. Simons // Arch. Phys. Med. Rehabil. − 2008.− Vol. 89, № 1. − P.157–159.

87. Taskaya-Yilmaz, N. A possible etiology of the internal derangement of the temporomandibular joint based on the MRI observations of the lateral pterygoid muscle / N. Taskaya-Yilmaz, G. Ceylan, L. Incesu, M. Muglali // Surg. Radiol. Anat.−2005.− Vol. 27. − P.19–24.

88. Tomas, X. MR Imaging of Temporomandibular Joint Dysfunction: A Pictorial Review / X. Tomas, J. Pomes, J. Berenguer, L.Quinto, C. Nicolau, J.M. Mercader, V.Castro // RadioGraphics.− 2006.− Vol. 26(3) −P.765–781.

89. Travell J. Temporomandibular joint pain referred from muscles of the head and neck // J. Prosthet. Dent. 1960. − Vol.10. − P.745-763.

90. Reynolds, M.D. Miofascial trigger point syndromes in the practice of rheumatology / M.D. Reynolds // Arch. Phys. Med. Rehabil. 1981. − Vol. 62, No 3.− P.111-114.

91. Yang, X. MR abnormalities of the lateral pterygoid muscle in patients with non-reducing disc displacement of the TMJ / X. Yang, H. Pernu, J. Pyhtinen, P.A. Tiilikainen, K.S. Oikarinen, A.M. Raustia // Cranio.− 2002. − Vol. 20.− P.209-221.